



**UNIVERSIDAD NACIONAL DE CHIMBORAZO  
FACULTAD DE CIENCIAS DE LA SALUD  
CARRERA DE ODONTOLOGÍA**

“Principales complicaciones posquirúrgicas asociadas a las  
exodoncias de terceros molares mandibulares”

**Trabajo de Titulación para optar al título de Odontólogo**

**Autor:**

Revelo Martínez Belén Estefania

**Tutor:**

Msc. Dr. Raciél Jorge Sánchez Sánchez

**Riobamba, Ecuador. 2023**

## **DERECHOS DE AUTORÍA**

Yo, Belén Estefanía Revelo Martínez, con cédula de ciudadanía 1805203336, autora del trabajo de investigación titulado: “Principales complicaciones posquirúrgicas asociadas a las exodoncias de terceros molares mandibulares”, certifico que la producción, ideas, opiniones, criterios, contenidos y conclusiones expuestas son de mí exclusiva responsabilidad.

Asimismo, cedo a la Universidad Nacional de Chimborazo, en forma no exclusiva, los derechos para su uso, comunicación pública, distribución, divulgación y/o reproducción total o parcial, por medio físico o digital; en esta cesión se entiende que el cesionario no podrá obtener beneficios económicos. La posible reclamación de terceros respecto de los derechos de autor (a) de la obra referida, será de mi entera responsabilidad; librando a la Universidad Nacional de Chimborazo de posibles obligaciones.

En Riobamba, a la fecha de su presentación.



Belén Estefanía Revelo Martínez  
C.I: 1805203336

## **DICTAMEN FAVORABLE DEL TUTOR Y MIEMBROS DE TRIBUNAL**

Quienes suscribimos, catedráticos designados Miembros del Tribunal de Grado del trabajo de investigación “Principales complicaciones posquirúrgicas asociadas a las exodoncias de terceros molares mandibulares” por Belén Estefania Revelo Martínez, con cédula de identidad número 180520336, emitimos el DICTAMEN FAVORABLE, conducente a la APROBACIÓN de la titulación. Certificamos haber revisado y evaluado el trabajo de investigación y cumplida la sustentación por parte de su autor; no teniendo más nada que observar.

De conformidad a la normativa aplicable firmamos, en Riobamba 10 de noviembre de 2023.

Dr. Cristian David Guzmán Carrasco  
**MIEMBRO DEL TRIBUNAL DE GRADO**

Dr. Xavier Salazar Martínez  
**MIEMBRO DEL TRIBUNAL DE GRADO**

MSc. Dr. Raciél Jorge Sánchez Sánchez  
**TUTOR**

## CERTIFICADO DE LOS MIEMBROS DEL TRIBUNAL

Quienes suscribimos, catedráticos designados Miembros del Tribunal de Grado para la evaluación del trabajo de investigación “Principales complicaciones posquirúrgicas asociadas a las exodoncias de terceros molares mandibulares”, presentado por Belén Estefania Revelo Martínez, con cédula de identidad número 1805203336, bajo la tutoría de Msc. Dr. Raciél Jorge Sánchez Sánchez; certificamos que recomendamos la APROBACIÓN de este con fines de titulación. Previamente se ha evaluado el trabajo de investigación y escuchada la sustentación por parte de su autor; no teniendo más nada que observar.

De conformidad a la normativa aplicable firmamos, en Riobamba, 28 de noviembre de 2023.

Presidente del Tribunal de Grado  
Dra. Kathy Marilou Llori Otero



Miembro del Tribunal de Grado  
Dr. Cristian David Guzmán Carrasco



Miembro del Tribunal de Grado  
Dr. Xavier Salazar Martínez





UNIVERSIDAD NACIONAL DE CHIMBORAZO  
FACULTAD DE CIENCIAS DE LA SALUD  
COMISIÓN DE INVESTIGACIÓN Y DESARROLLO CID  
Ext. 1133

Riobamba 07 de noviembre del 2023  
Oficio N°167-2023-2S-URKUND-CID-2023

**Dr. Carlos Alberto Albán Hurtado**  
**DIRECTOR CARRERA DE ODONTOLOGÍA**  
**FACULTAD DE CIENCIAS DE LA SALUD**  
**UNACH**  
Presente.-

Estimado Profesor:

Luego de expresarle un cordial saludo, en atención al pedido realizado por el **Msc. Raciel Jorge Sánchez Sánchez**, docente tutor de la carrera que dignamente usted dirige, para que en correspondencia con lo indicado por el señor Decano mediante Oficio N°0829-D-FCS-ACADÉMICO-UNACH-2023, realice validación del porcentaje de similitud de coincidencias presentes en el trabajo de investigación con fines de titulación que se detalla a continuación; tengo a bien remitir el resultado obtenido a través del empleo del programa URKUND, lo cual comunico para la continuidad al trámite correspondiente.

No	Documento número	Título del trabajo	Nombres y apellidos del estudiante	% URKUND verificado	Validación	
					Si	No
1	0829-D-FCS-18-09-2023	Principales complicaciones posquirúrgicas asociadas a las exodoncias de terceros molares mandibulares	Revelo Martínez Belén Estefania	5	x	

Atentamente,



PhD. Francisco Javier Ustáriz Fajardo  
Delegado Programa URKUND  
FCS / UNACH  
C/c Dr. Vinicio Moreno – Decano FCS

## **DEDICATORIA**

El presente proyecto de investigación quiero dedicar en primer lugar a Dios, por brindarme siempre su protección y darme la valentía e inteligencia necesaria en toda esta trayectoria universitaria. A mis padres; Juan Carlos Revelo y Jacqueline Martínez ya que son los pilares más importantes de mi vida, el no tenerlos a mi lado todos los días fue una batalla dura, pero mediante sus consejos, palabras de aliento y sobre todo su amor me llenaron de mucha fortaleza para poder culminar esta etapa de la mejor manera. A mi hermano; David que con sus expresiones y palabras me decía que todo sacrificio valdrá la pena, que no decayera, y que soy un gran ejemplo para él. A mi novio; Bryan por todo su apoyo y amor incondicional, el cual me alentó a seguir en los momentos más difíciles. A mis respetados docentes, por fomentar en mí, grandes conocimientos y permitir mi desarrollo para este nuevo ciclo profesional.

Me llena de mucha alegría, y agradezco a Dios por darme la oportunidad de compartir este logro junto a él y con las personas más significativas en mi vida.

*Belén Estefania Revelo Martínez*

## **AGRADECIMIENTO**

Expreso mi agradecimiento a la Universidad Nacional de Chimborazo por brindarme la oportunidad de ser parte de esta gran institución y formarme como una profesional de alto nivel, inculcándome valores éticos y morales. Agradezco de todo corazón a cada uno de los docentes de la carrera de Odontología por compartir todos sus conocimientos con amor y gran dedicación. Quiero reconocer al Msc. Dr. Raciél Jorge Sánchez Sánchez por ser mi tutor y guía para la elaboración y culminación de mi trabajo de investigación.

*Belén Estefania Revelo Martínez*

# ÍNDICE GENERAL

DERECHOS DE AUTORÍA.....	
DICTAMEN FAVORABLE DEL TUTOR Y MIEMBROS DE TRIBUNAL.....	
CERTIFICADO DE LOS MIEMBROS DEL TRIBUNAL.....	
CERTIFICADO ANTIPLAGIO.....	
DEDICATORIA.....	
AGRADECIMIENTO .....	
ÍNDICE GENERAL .....	
ÍNDICE DE TABLAS. ....	
ÍNDICE DE GRAFIICOS .....	
RESUMEN.....	
ABSTRACT .....	
CAPÍTULO I.....	16
1. INTRODUCCION.....	16
1.1    PLANTEAMIENTO DEL PROBLEMA .....	18
1.2.    JUSTIFICACION.....	20
1.3.    OBJETIVOS .....	21
1.3.1.    Objetivo General.....	21
1.3.2.    Objetivos Específicos .....	21
CAPÍTULO II.....	22
2. MARCO TEÓRICO.....	22
2.1. Cirugía Oral.....	22
2.2.    Procedimientos en Cirugía Oral .....	22
2.2.1.    Exodoncia Simple.....	22
2.2.2.    Exodoncia Compleja.....	22
2.3.    Complicaciones en cirugía Oral .....	23
2.4.    Complicaciones Postoperatorias.....	23
2.4.1.    Complicaciones postoperatorias inmediatas.....	24
2.4.1.1.    Sangrado.....	24



2.4.1.1.1.	Exámenes de laboratorio en Cirugía Oral.....	24
2.4.1.1.2.	Control del sangrado postoperatorio .....	25
2.4.1.1.3.	Hemorragia Postextracción.....	27
2.4.1.1.3.1.	Tratamiento para la hemorragia posquirúrgica .....	29
2.4.1.1.4.	Hematomas y equimosis .....	30
2.4.1.1.4.1.	Tratamiento para el Hematoma y equimosis .....	31
2.4.1.2.	Dolor .....	31
2.4.1.3.	Inflamación.....	32
2.4.1.3.1.	Inflamación Aguda .....	32
2.4.1.3.2.	Inflamación Crónica .....	33
2.4.1.3.3.	Tratamiento para inflamación post extracción .....	34
2.4.1.4.	Trismo.....	34
	Evaluación.....	35
2.4.1.4.1.	Tratamiento .....	35
2.4.2.	Complicaciones post-operatorias mediatas o tardías .....	36
2.4.2.1.	Alveolitis.....	36
2.4.2.1.1.	Alveolitis húmeda o supurada .....	37
2.4.2.1.2.	Alveolitis Seca.....	37
2.4.2.1.3.	Tratamiento para alveolitis.....	37
2.4.2.2.	Infección .....	38
2.4.2.2.1.	Tratamiento .....	40
2.4.2.3.	Accidentes Nerviosos .....	40
2.4.2.3.1.	Tratamiento .....	42
2.5.	El sexo como factor predisponente.....	42
2.6.	Criterios de extracción para los terceros molares.....	44
	Tercer molar asintomático.....	44
	Extracción preventiva o profiláctica .....	45
	Indicaciones Clínicas de extracción según National Institute for Health and Care Excellence (NICE).....	45

2.6.1.	Indicaciones Altamente Recomendables.....	45
2.6.2.	Indicaciones Recomendables .....	46
2.6.3.	Actitud Expectante (Terceros molares asintomáticos).....	46
CAPÍTULO III. ....		48
3.	METODOLOGIA.....	48
3.2.	Tipo de Investigación. ....	48
3.2.1.	Enfoque Cualitativo .....	48
3.3.	Diseño de Investigación.....	48
3.3.1.	Estudio Descriptivo .....	48
3.3.2.	Estudio Bibliográfico.....	49
3.3.3.	Estudio Retrospectivo .....	49
3.3.4.	Estudio Transversal .....	49
3.4.	Población .....	49
3.5.	Muestra.....	50
3.6.	Criterios de inclusión y exclusión .....	50
3.6.1.	Criterios de inclusión.....	50
3.6.2.	Criterios de exclusión .....	51
3.7.	Técnicas e instrumentos.....	51
3.8.	Análisis Estadístico .....	51
3.9.	Estrategia de búsqueda .....	51
3.10.	Selección de palabras clave o descriptores .....	52
CAPÍTULO IV. ....		54
4.	RESULTADOS .....	54
4.1.	Valoración de la calidad de estudios. ....	54
4.1.1.	Número de publicaciones por año .....	54
4.1.2.	Número de publicaciones por ACC (Average Count Citation) .....	55
4.1.3.	Número de artículos por factor de impacto (SJR) .....	56
4.1.4.	Promedio de conteo de citas (ACC) por cuartil.....	57
4.1.5.	Áreas de aplicación, ACC y bases de datos .....	58

4.1.6. Número de publicaciones por área y colección de datos.....	59
4.1.7. Artículos por tipo de estudio y área. ....	60
4.1.8. Artículos por base de datos. ....	61
4.1.9. Artículos por país de divulgación. ....	62
4.2. Surgimiento de las complicaciones posquirúrgicas asociadas a las exodoncias de terceros molares mandibulares .....	63
4.3. Surgimiento de complicaciones posquirúrgicas basadas con el factor sexo en las exodoncias de terceros molares mandibulares. ....	64
4.4. Indicaciones de exodoncia de terceros molares mandibulares .....	66
4.5. Análisis sistematizado de las principales complicaciones posquirúrgicas asociadas a las exodoncias de terceros molares mandibulares .....	67
5. DISCUSIÓN.....	71
CAPÍTULO V. ....	75
6. CONCLUSIONES y RECOMENDACIONES .....	75
6.1. CONCLUSIONES.....	75
6.2. RECOMENDACIONES.....	76
7. BIBLIOGRAFÍA .....	77
8. ANEXOS.....	82

## ÍNDICE DE TABLAS.

<b>Tabla 1.</b> Testigo de valores normales de las pruebas de coagulación en Cirugía Oral. ....	25
<b>Tabla 2.</b> Es posible clasificar el sangrado que ocurre después de la extracción de la siguiente manera .....	29
<b>Tabla 3.</b> Infección posquirúrgica según sus tipos de aparición.....	38
<b>Tabla 4.</b> Términos de búsqueda y extracción de utilización en las bases de datos. ....	52
<b>Tabla 5.</b> Aplicaciones para la exodoncia. ....	66
<b>Tabla 6.</b> Complicaciones postoperatorias inmediatas. ....	67
<b>Tabla 7.</b> Complicaciones mediatas o tardías.....	69

## ÍNDICE DE GRAFICOS

<b>Grafico 1.</b> Metodología con escala y algoritmo de búsqueda. ....	53
<b>Grafico 2.</b> Número de publicaciones por año. ....	54
<b>Grafico 3.</b> Número de publicaciones por ACC .....	55
<b>Grafico 4.</b> Número de publicaciones por factor de impacto. ....	56
<b>Grafico 5.</b> Promedio de conteo de citas por cuartil. ....	57
<b>Grafico 5.</b> Artículos por base de datos y área de aplicación. ....	58
<b>Grafico 7.</b> Colección de datos por área .....	59
<b>Grafico 8.</b> Tipo de estudio por área.....	60
<b>Grafico 9.</b> Frecuencia de artículos por bases de datos.....	61
<b>Grafico 10.</b> Artículos por país de divulgación. ....	62

## RESUMEN

Actualmente la extracción de terceros molares mandibulares constituye el ser uno de los procedimientos más desarrollados en odontología, sobre todo en el campo de Cirugía Oral. El propósito del presente trabajo de investigación tiene como finalidad determinar las principales complicaciones postquirúrgicas asociadas a las exodoncias de terceros molares mandibulares, mediante una revisión bibliográfica de la literatura científica, la cual se logró mediante la búsqueda de diversos artículos científicos, libros, estudio de casos, y meta-análisis, indexadas en las bases de datos como PubMed, Elsevier, Science Direct, Scielo y Google Scholar en un margen temporal de los últimos 10 años. Los resultados demuestran que posterior a la extracción de terceros molares mandibulares se pueden presentar complicaciones asociadas al procedimiento, las más frecuentes encontradas en la literatura se destacan la hemorragia, hematoma, edema, trismo, y dolor (complicaciones inmediatas), mientras que la alveolitis y las afecciones poco comunes como infecciones, y accidentes nerviosos (complicaciones mediatas o tardías), esta clasificación destaca al dolor, a la inflamación y trismo como complicaciones características y transitorias luego del proceso de extracción, sin embargo tienden a transformarse en auténticas incomodidades para los pacientes. A su vez se considera que el surgimiento de las mencionadas complicaciones puede verse implicadas por diversos factores tales como la condición sistémica del paciente, tipo de cirugía y traumatismo quirúrgico, experiencia del cirujano, cuidados postoperatorios, y en ciertas complicaciones atribuibles al factor género. Por lo que se concluyó que ante este tipo de procedimientos se debe tener una adecuada planificación preoperatoria con todos los conocimientos y métodos auxiliares en odontología como radiografías, tomografías u exámenes de laboratorio garantizando así una óptima recuperación y un tratamiento exitoso para nuestros pacientes.

**Palabras clave:** Cirugía bucal, maxilar inferior, terceros molares, exodoncias, complicaciones posquirúrgicas, complicaciones inmediatas, complicaciones mediatas.

## ABSTRACT

Currently the extraction of mandibular third molars is one of the most developed procedures in dentistry, especially in the field of Oral Surgery. The purpose of this research work is to determine the main post-surgical complications associated with mandibular third molar extractions, by means of a bibliographic review of the scientific literature, which was achieved through the search of various scientific articles, books, case studies and meta-analysis, indexed in databases such as PubMed, Elsevier, Science Direct, Scielo and Google Scholar in a time frame of the last 10 years. The results show that after the extraction of mandibular third molars, complications associated with the procedure may occur. The most frequent complications found in the literature are hemorrhage, hematoma, edema, trismus and pain (immediate complications), while alveolitis and uncommon conditions such as infections and nervous accidents (mediate or later complications), this classification highlights pain, inflammation and trismus as characteristic and transitory complications after the extraction process, however they tend to become real discomforts for patients. At the same time, it is considered that the appearance of the mentioned complications can be implicated by diverse factors such as the systemic condition of the patient, type of surgery and surgical trauma, experience of the surgeon, postoperative care, and in certain complications attributable to the gender factor. Therefore, it was concluded that before this type of procedures, an adequate preoperative planning should be done with all the knowledge and auxiliary methods in dentistry such as radiographies, tomography's or laboratory tests, thus guaranteeing an optimal recovery and a successful treatment for our patients.

**Keywords:** Oral surgery, lower jaw, third molars, exodontia, postoperative complications, immediate complications, mediate complications.



---

Revised by  
Mario N. Salazar  
CCL ENGLISH TEACHER

## **CAPÍTULO I.**

### **1. INTRODUCCION**

Este estudio tuvo como propósito analizar y determinar información relevante acerca de las principales complicaciones posquirúrgicas que se pueden presentar en el paciente luego de la extracción de sus terceros molares mandibulares; esta investigación se realizó debido a que en varias revisiones de la literatura se evidencia un porcentaje significativo de varias complicaciones que se pueden presentar luego de la extracción de terceros molares mandibulares, clasificándolas como complicaciones mediatas o postoperatorias en donde entre las principales tenemos hemorragias, hematomas, trismos, alveolitis, que pueden ocurrir a los minutos o tiempo después de la extracción. <sup>(1)</sup>

La extracción de terceros molares se ha visto como un procedimiento comúnmente realizado hoy en día en cirugía bucal, su remoción va a depender del grado de afectación dentro de la cavidad oral del paciente, entre ellas como la presencia de dolor que se presenta en el momento de la exfoliación del tercer molar inferior y que puede estar acompañado de un proceso inflamatorio como es la pericoronaritis, otra afectación importante son las caries que se pueden originar a nivel distal del segundo molar inferior debido a una mala posición e inclinación de dichos dientes, o simplemente puede ser indicada su extracción para fines preventivos como se suele indicar en tratamientos de ortodoncia. Esta intervención quirúrgica puede ser considerada como un procedimiento simple o complejo, pero ambas situaciones dependerán de cada paciente, y de factores que pueden o no afectar su remoción, en el caso de los terceros molares inferiores estos factores pueden estar relacionados con el grosor de la cortical alveolar, la cercanía de estructuras importantes como es el nervio alveolar inferior y el nervio lingual, su posición y ubicación dentro del maxilar inferior, añadiendo que otro tipo de factores que puede estar relacionado a una complicación posquirúrgica es la experiencia, la habilidad, y maniobra utilizada por parte del operador dentro de la extracción. <sup>(1) (2)</sup>

Como odontólogos especialistas, en el transcurso de nuestra práctica clínica podemos vernos comprometidos a situaciones que retan nuestro ethos profesional, por ello de acuerdo con lo mencionado anteriormente esta investigación procura obtener información válida y relevante



para toda la población de Ciencias de la Salud especialmente en el Área de la Odontología, proporcionando conocimientos útiles y necesarios acerca del tema planteado.

El presente trabajo de investigación se lo realiza mediante dos tipos de análisis, el análisis bibliográfico ya que mediante varias revisiones de la literatura de alto impacto de los últimos 10 años de publicación se obtendrá información de gran importancia acerca de las principales complicaciones posquirúrgicas que se pueden presentar luego de la extracción de terceros molares inferiores, y de análisis descriptivo ya que también se describe y se clasifica mediante su prevalencia cada complicación de acuerdo con sus características específicas.

## 1.1 PLANTEAMIENTO DEL PROBLEMA

El procedimiento quirúrgico de terceros molares en los últimos años ha sido de gran utilidad sobre todo cuando se trata de muelas impactadas esta situación es muy común que afectan a jóvenes y adultos por varios motivos y que no pueden ser prevenibles, y por ende es indicada su extracción, ante esta situación el paciente que va a ser intervenido le inquieta, y muchos de ellos se cuestionan de las complicaciones posquirúrgicas que se pueden presentar, entre ellas tenemos: el edema postoperatorio, el dolor, la infección, el sangrado, y la limitación de la apertura bucal; estas complicaciones resultan ser experiencias desagradables para los pacientes ya que generalmente pueden presentar molestias al comer, al hablar e incluso interferir con su higiene oral. <sup>(3)(4)</sup>

En un estudio realizado por Sukegawa et al <sup>(5)</sup> en Japón, se observó que en un total de 2407 terceros molares por extraer, 812 que eran maxilares no se produjo ningún tipo de infección postoperatoria, mientras que en los 1595 molares mandibulares 31 de ellos presentaron algún tipo de infección, dando así una tasa de infección del 1,94%, dichos datos que en este estudio contribuyeron a que existe una mayor susceptibilidad de infección postoperatoria en la extracción de terceros molares en la zona mandibular.

Un estudio presentado por Montes de Oca et al <sup>(6)</sup> en la Universidad de Buenos Aires menciona que las complicaciones dentales postextracción son todas aquellas que se presentan luego de que el paciente abandona el lugar quirúrgico, en los resultados de su estudio revelan datos significativos de las siguientes complicaciones posquirúrgicas presentadas luego de la extracción de 95 terceros molares inferiores: encontrándose con una mayor prevalencia el dolor en un 35,79% (34 casos), edema 15,79% (15 casos), trismus 7,37% (7 casos), alveolitis 6,31 (6 casos), hemorragia 3,16% (3 casos), y hematomas en un 3,16% (3 casos). Dichas complicaciones que coinciden con otros artículos referentes al tema se menciona que, a mayor trabajo para extraer terceros molares inferiores mayor trauma se genera, posibilitando al desarrollo de complicaciones posquirúrgicas.

Otro estudio reportado por Restrepo et al <sup>(7)</sup>, menciona una prevalencia de complicaciones quirúrgicas que van del 8% y 11% en la extracción de terceros molares mandibulares, destacando principalmente en su estudio observacional descriptivo, que se realizó entre el periodo de junio 2016 a junio a 2017 en una Clínica Universitaria de la ciudad de Medellín

en una evaluación de 206 historias clínicas como principales complicaciones posquirúrgicas a las hemorragias y deformidades de herida en un 0,5%, inflamación o edema 0,5% y daños que se ocasionaron en las partes blandas adyacentes durante el acto quirúrgico.

Las complicaciones posquirúrgicas luego de la extracción de terceros molares mandibulares incluidos, impactados o retenidos se pueden manifestar en las 24 horas posteriores del acto quirúrgico, dando como resultado a los diferentes tipos de alveolitis, hemorragias, lesiones ocasionadas al nervio alveolar, o incluso presentar daños neurosensoriales. <sup>(8)</sup>

## **1.2. JUSTIFICACION**

Considerando que los terceros molares son capaces de generar anomalías dentarias y locales en cualquier punto de su formación o erupción dentro de la cavidad oral, la importancia de esta investigación radica en la necesidad de analizar y describir la prevalencia de los diferentes tipos de complicaciones posquirúrgicas que se pueden presentar en el paciente luego de la exodoncia de los terceros molares mandibulares.

Las publicaciones científicas de los últimos 10 años evidencian que mediante estudios realizados existen en la actualidad varios reportes estadísticos de complicaciones posquirúrgicas en la extracción de piezas dentales especialmente de terceros molares mandibulares, debido no solo a su forma de erupción, sino también referente a las características y sitio anatómico que este posee.

Considerando que hoy en día la extracción de terceros molares mandibulares constituye como uno de los procedimientos más relevantes de cirugía oral, también se consideran las posibles causas y factores desencadenantes que pueden generar dichas complicaciones, por lo tanto, esta investigación posee un gran aporte científico enfocado a la problemática del tema planteado, con el fin de mejorar los conocimientos de las posibles complicaciones que se pueden presentar posterior al acto quirúrgico.

Este estudio fue viable ya que se contó con todos los recursos necesarios para la búsqueda de información sustentable, así mismo se contó con la respectiva guía del tutor especialista, aportando sus conocimientos, ya que es necesaria su instrucción para que se mantenga el éxito la investigación.

La investigación tendrá como beneficiadores directos a odontólogos especialistas en cirugía, odontólogos que se encuentran en el área general y odontólogos en formación, así pues, este estudio instruirá a la población odontológica acerca de las principales complicaciones posquirúrgicas que se pueden desarrollar luego de la extracción de los terceros molares mandibulares; y finalmente, se tendrá como beneficiadores indirectos a los pacientes ya que mediante este estudio los mismos se pueden auto educar y esclarecer ciertas dudas que no fueron entendidas por parte del profesional odontológico.

### **1.3. OBJETIVOS**

#### **1.3.1. Objetivo General**

- Determinar las principales complicaciones postquirúrgicas asociadas a las exodoncias de terceros molares mandibulares mediante una revisión de la literatura.

#### **1.3.2. Objetivos Específicos**

- Identificar y clasificar los tipos de complicaciones posquirúrgicas que se pueden presentar en la intervención de terceros molares mandibulares.
- Analizar la relación que existe entre el índice de sexo y las complicaciones postquirúrgicas en las exodoncias de terceros molares mandibulares.
- Establecer las principales indicaciones para realizar la extracción de terceros molares mandibulares.

## **CAPÍTULO II.**

### **2. MARCO TEÓRICO.**

#### **2.1. Cirugía Oral**

La Cirugía Oral es la rama de la Odontología la cual se enfoca en prevenir, investigar, diagnosticar, y tratar enfermedades, lesiones u anomalías en los maxilares y áreas adyacentes. Abarca una variedad de procedimientos que serán discutidos a continuación: <sup>(9)</sup>  
(10)

#### **2.2. Procedimientos en Cirugía Oral**

Pacheco-Vergara y Cartes-Velásquez proponen una clasificación en tres niveles de atención: En el primer nivel, la atención primaria, los odontólogos generales realizan procedimientos tanto de exodoncia simple como compleja. En el segundo nivel, la atención secundaria, se encuentran los especialistas en odontología, quienes se dedican a tratar a pacientes con enfermedades sistémicas. La atención terciaria, nivel tres, se lleva a cabo en el entorno hospitalario debido a condiciones de salud especiales del paciente. <sup>(10)</sup>

##### **2.2.1. Exodoncia Simple**

El término "exodoncia simple" se utiliza para referirse a un procedimiento de extracción dental que se llevó a cabo con el menor trauma posible, no se requirió crear un colgajo para llevar a cabo la extracción. <sup>(10)</sup>

##### **2.2.2. Exodoncia Compleja**

Este procedimiento posibilita la eliminación de un diente que no ha sido expulsado mediante una técnica de extracción dental simple, este proceso implica habilidades quirúrgicas con la creación de un colgajo o el uso de la técnica de odontosección. Para realizarlo de manera efectiva, es esencial poseer conocimientos tanto sobre diversas técnicas de extracción, y la

anatomía humana, ya que, de lo contrario, podrían surgir complicaciones que necesitarían ser tratadas apropiadamente. <sup>(10)</sup>

### **2.3. Complicaciones en cirugía Oral**

Una complicación se puede llegar a definir como un “suceso o evento desagradable” el cual puede ocurrir dentro o luego del acto quirúrgico. Dichos sucesos que, si no son tratados a tiempo y de manera correcta pueden llegar a ocasionar graves daños en el paciente. <sup>(8) (2) (11)</sup>

Todas aquellas complicaciones que pueden llegar a presentar los terceros molares inferiores son las mismas que pueden presentar el resto de piezas dentales luego de su extracción, pero se les atribuye un mayor porcentaje de complicaciones a dichas piezas dentales debido a; su localización, ya que se encuentran en la parte más posterior e inferior de la cavidad oral, a su mayor complejidad de extracción debido a su posición y lugar de espacio dentro del maxilar inferior, y a sus relaciones anatómicas importantes en especial como es el nervio dentario inferior y el nervio lingual. Estas posibles complicaciones que pueden presentarse por extracción de terceros molares inferiores se pueden clasificar tanto en intraoperatorias y postoperatorias. <sup>(6) (8) (2)</sup>

### **2.4. Complicaciones Postoperatorias**

Definida como un suceso o evento desagradable que ocurre luego de la extracción de los terceros molares inferiores, estas complicaciones postoperatorias se clasifican en dos tipos que son: <sup>(8) (2) (12)</sup>

- Complicaciones inmediatas
- Complicaciones Mediatas o tardías

Se describen, además, diversas situaciones en donde los tipos de complicaciones posterior a la extracción de terceros molares inferiores pueden clasificarse además como complicaciones infecciosas y no infecciosas; dentro del tipo infecciosas y no tan comunes tenemos, infección de la herida quirúrgica, el absceso y fascitis necrosante, dentro de las complicaciones no infecciosas más mencionadas como el dolor, hemorragia, edema, alveolitis, parestesia, trismo, entre otras. Estas complicaciones pueden presentar en

diferentes niveles de gravedad. Por lo tanto, es fundamental tomar precauciones para prevención de las mismas. <sup>(2) (13) (14)</sup>

#### **2.4.1. Complicaciones postoperatorias inmediatas**

Como consecuencia del procedimiento de extracción pueden presentarse complicaciones que por el momento de su manifestación pueden tener una aparición inmediata (suceden dentro de las primeras 24 horas). <sup>(2) (12)</sup>

##### **2.4.1.1. Sangrado**

Luego que se haya efectuado la extracción del tercer molar inferior, es muy común que la zona tenga un sangrado inicial con la posterior formación del coagulo que por lo general se forma en pocos minutos. Sin embargo, la persistencia de sangrado sin la formación de coagulo con duración más allá de 8 a 12 horas es lo que se denomina como sangrado después de la extracción dental. <sup>(15)</sup>

El sangrado en general puede deberse a dos tipos de causas, las locales debido a un sangrado de tejidos blandos circundantes o al sangrado óseo de la zona, por otro lado, hay causas sistémicas relacionadas con el estado de salud del paciente, o vinculadas al uso de medicación antitrombótica. <sup>(15) (16)</sup>. Por lo tanto, debido a los factores antes mencionados, el sangrado postextracción en estos pacientes si no es tratado a tiempo y de manera adecuada puede ocasionar complicaciones que van desde hemorragias leves hasta la formación de hematomas en la zona. <sup>(15) (17) (18)</sup>

##### **2.4.1.1.1. Exámenes de laboratorio en Cirugía Oral**

Ante el llenado de la historia clínica y previo a la intervención de extracción o de cualquier procedimiento a realizar en cirugía oral, es crucial examinar la capacidad de coagulación del paciente, sobre todo en aquellos que dictan padecer enfermedades con afectación en el proceso normal de hemostasia. <sup>(19) (20)</sup>

Las pruebas de laboratorio son un instrumento de gran utilidad que nos permite visualizar los problemas específicos de hemostasia en el paciente. Existen varios exámenes de laboratorio que nos permiten identificar la actividad de los diferentes mecanismos de



hemostasia, el tipo de examen a solicitar variará en función a la enfermedad que el paciente padezca, sin embargo, los exámenes más requeridos en cirugía oral son las pruebas para enfermedades con trastornos en la coagulación, y en caso de sospechar o de padecer enfermedades como anemia, infecciones, leucemia se recomienda solicitar un hemograma completo. <sup>(19) (20)</sup>

### Pruebas de coagulación

**Tabla 1.** Testigo de valores normales de las pruebas de coagulación en Cirugía Oral. <sup>(21) (22)</sup>

	<i>Testigo</i>
<i>Tiempo de protrombina (TP)</i>	<i>11 a 15 s</i>
<i>Tiempo de tromboplastina parcial (TTP)</i>	<i>25 a 35 s</i>
<i>Plaquetas</i>	<i>150.000 a 400.000/ mm<sup>3</sup></i>
<i>Tiempo de Sangrado</i>	<i>2 a 5min</i>
<i>Tiempo de coagulación</i>	<i>3 a 15min</i>
<i>INR (rango internacional normalizado)</i>	<i>0.9 a 1.15</i>

*Elaborado por Belén Revelo M.*

Es importante destacar que el sangrado prolongado en el paciente luego de haberse efectuado la extracción de terceros molares mandibulares de manera eficaz, puede además surgir debido al incumplimiento de las indicaciones y recomendaciones otorgadas por parte del profesional. <sup>(17)</sup>

#### 2.4.1.1.2. Control del sangrado postoperatorio

El primer paso para controlar el sangrado después de un procedimiento de extracción es poner una parte de gasa húmeda ejerciendo presión sobre el alvéolo durante al menos 30 minutos, esta presión se transfiere al alvéolo, lo que contribuye a generación de hemostasia, en caso de acumulación de saliva o sangre posterior al procedimiento se debe tragar ejerciendo presión sobre la gasa, hay que comunicar a los pacientes que el efecto de escupir durante las primeras 12 horas genera una presión negativa y perturbación mecánica en la zona de extracción que podrían desencadenar a un sangrado adicional. <sup>(23)</sup>

En caso de que el sangrado continúe y sea más intenso que un leve goteo, el paciente debe aplicar una nueva gasa directamente en la zona de extracción por un intervalo de 30min, si el sangrado persiste el paciente debe regresar a consulta, en donde el profesional examinará la zona de forma detallada y tomará las acciones necesarias para control de el sangrado. <sup>(23)</sup>

### **Reposo relativo**

Es importante evitar realizar actividades físicas intensas durante las primeras 12-24 horas después de la extracción, ya que el aumento en la presión arterial podría agravar el sangrado. El primer día es preferible dormir en una posición más erguida, un poco incorporado para evitar sangrado y reducción del edema. <sup>(23)</sup>

### **Tener una alimentación a base de alimentos líquidos y blandos**

Es recomendable seguir una dieta blanda que no requiera esfuerzo al masticar en las primeras 12 horas después del procedimiento. Se debe evitar beber líquidos con sorbete, ya que la presión generada podría desprender el coágulo sanguíneo que protege la herida. <sup>(23)</sup>

### **Higiene Oral**

Mantener una higiene bucal adecuada contribuye a una recuperación más rápida de las heridas post extracción. El mismo día de la cirugía, los pacientes pueden realizar un cepillado dental con suavidad, con excepción de los dientes adyacentes del sitio de extracción para prevenir la posibilidad de sangrado adicional, no interferir con las suturas y reducir el dolor. La mayoría de los pacientes pueden retomar su rutina de higiene oral habitual, similar a la que practicaban antes de la cirugía, aproximadamente en el tercer o cuarto día después de la intervención. <sup>(23)</sup>

### **Evitar la acción de fumar o consumir alcohol durante al menos una semana.**

Tanto el tabaco como el alcohol pueden retardar el proceso de cicatrización de la herida y causar irritación en los tejidos. Fumar tras las primeras 24 horas podría acarrear problemas, al inhalar el humo del tabaco existe el riesgo de ejercer presión y desalojar el coágulo sanguíneo. <sup>(23)</sup>

### 2.4.1.1.3. Hemorragia Postextracción

La hemorragia es toda aquella en donde se produce una salida de sangre al exterior del organismo o al interior de una cavidad, la cual se da a través de los vasos sanguíneos del torrente circulatorio, mediante una extravasación arterial, capilar o venosa. <sup>(20) (24)</sup>

Existen 4 criterios que se tiene que valorar para saber de qué estamos al frente de una hemorragia luego de una extracción dental:

1. Si el sangrado continuo más allá de las 12 horas luego de la extracción dental. <sup>(15)</sup>
2. El paciente llama o acude con desesperación al departamento donde se realizó el acto quirúrgico. <sup>(15)</sup>
3. Existe un desarrollo de hematomas o equimosis en el sitio trabajado de los tejidos blandos, el cual se puede extender. <sup>(15)</sup>
4. El paciente debido a la hemorragia requiere una transfusión de sangre, y en muchos de los casos hospitalización. <sup>(15)</sup>

Según Czembirek et. al. <sup>(25)</sup> menciona que “Los factores principalmente asociados a una hemorragia después de una extracción en cirugía oral mencionados en la literatura, incluyen el tipo de procedimiento quirúrgico, trastornos congénitos y adquiridos del proceso de coagulación, así como también el uso de medicación anticoagulante.”

Dentro de las afecciones más comunes que tienen relevancia clínica significativa en desencadenar cuadros hemorrágicos, se destacan; las enfermedades con alteraciones de la hemostasia como son la purpura trombocitopenia idiopática (PTI), enfermedad de Von Willebran y la hemofilia, además de las distintas patologías de tipo adquiridas que afectan el mecanismo de coagulación, se encuentran el déficit de vitamina K, insuficiencia hepática y renal, cirrosis hepática, anemias, leucemias, entre otras. <sup>(15) (19) (20)</sup>

En presencia de alguna de estas afecciones, el profesional deberá considerar posponer el procedimiento de extracción y llevar a cabo una evaluación exhaustiva, que incluye pruebas de laboratorio, y la posible derivación al paciente a una consulta con un especialista hematológico o médico tratante. <sup>(20)</sup>

## **Medicamentos que reducen la formación de coágulos**

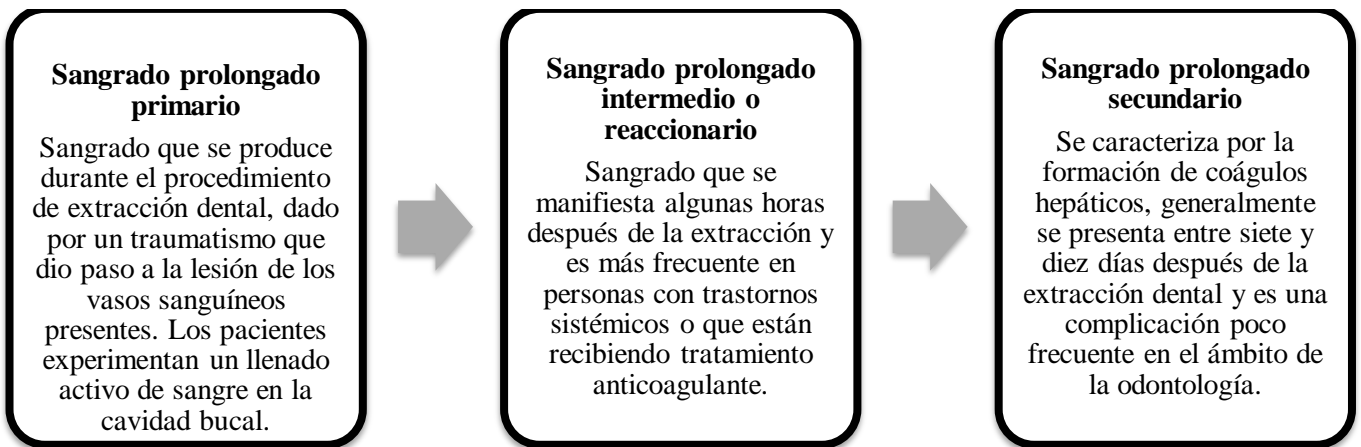
El uso de anticoagulantes y antiagregantes plaquetarios está aumentando en la población, y es casi un hecho cotidiano que un paciente se presente para un procedimiento de extracción dental. Todos estos medicamentos pueden interferir con el proceso normal de coagulación ya sea de manera intencional o no, debido a que algunos pueden modificar el mecanismo de coagulación de diversas maneras, ya sea reduciendo la cantidad de plaquetas, interfiriendo en su función o modificando la actividad de los factores de coagulación.<sup>(20) (21)</sup>

Dentro de los medicamentos cuyo efecto principal consiste en bloquear la agregación de plaquetas evitando así la formación de coágulos sanguíneos son los antiplaquetarios, los más utilizados el ácido acetil salicílico (aspirina), y clopidogrel utilizados en enfermedades coronarias y en pacientes que han recibido un implante intravascular. Por otro lado, los medicamentos que actúan retrasando la capacidad de coagulación de la sangre son los anticoagulantes, los dos más comúnmente empleados son la heparina (administrada por vía parenteral), y la warfarina (por vía oral). Ambos fármacos tienen un efecto directo sobre los factores de coagulación y se utilizan ampliamente en la prevención de trastornos tromboembólicos, en pacientes con enfermedades cardíacas, aquellos con implantes de válvulas cardíacas, entre otras.<sup>(20) (26)</sup>

Antes de considerar la interrupción de la terapia anticoagulante previa la realización de una intervención dental quirúrgica como puede ser la extracción de terceros molares mandibulares, es esencial que el médico evalúe el riesgo de tromboembolismo y la posibilidad de sangrado relacionados con dicho procedimiento.<sup>(21)</sup>

La evidencia actual sostiene que no es necesario interrumpir la terapia anticoagulante en relación con la extracción dental simple, siempre y cuando se realice un procedimiento adecuado y seguro. Para procedimientos de extracción dental más complejos, los pacientes requerirán interrumpir su medicación, en algunas situaciones podría ser requerido administrarles un anticoagulante de acción breve, como Lovenox o inyecciones de heparina, que posteriormente se suspenden la noche previa a la cirugía.<sup>(21) (27)</sup>

**Tabla 2.** Es posible clasificar el sangrado que ocurre después de la extracción de la siguiente manera: <sup>(15)</sup>



*Elaborado por Belén Revelo M.*

#### **2.4.1.1.3.1. Tratamiento para la hemorragia posquirúrgica**

La hemostasia pretende detener la salida de sangre o hemorragia que se puede producir luego de haber realizado un acto quirúrgico mediante mecanismos fisiológicos que contribuyen a detención de la misma. Dentro del tratamiento para la hemorragia tenemos las intervenciones locales y sistémicas. <sup>(20)</sup>

##### **Intervenciones locales**

Dentro de este grupo de intervenciones tenemos las quirúrgicas y las no quirúrgicas, en donde:

- ✓ Una de las intervenciones quirúrgicas consiste en el cierre mediante la sutura de la herida, o del sitio donde se haya producido el sangrado. <sup>(15)</sup>
- ✓ Dentro de las intervenciones no quirúrgicas para la hemostasia tenemos: la realización de presión en la herida con gasa, utilización de agente hemostático como la celulosa oxidada, esponjas hemostáticas reabsorbibles, goma de fibrina, con el fin de proveer una pronta coagulación sanguínea. <sup>(15) (19)</sup>
- ✓ Uno de los tratamientos actualmente utilizados en odontología es el uso de la medicación con ácido tranexámico embebido con gasa durante 20min en el alveolo, siendo un tipo de agente antifibrinolítico que acelera y mejora la formación del

coágulo sanguíneo de manera eficiente. Estudios anteriores han evidenciado que la aplicación de enjuagues bucales con ácido tranexámico (TXA) al 4,8 % resulta eficaz en la reducción del sangrado posterior a una extracción dental. <sup>(19) (28) (29)</sup>

Todas estas intervenciones tienen como función mecánica acelerar la cascada de coagulación añadiendo agentes coagulantes (fibrina, la trombina y colágeno) formando el coagulo de fibrina (hemostasia secundaria) con el fin de cesar la hemorragia. <sup>(15)</sup>

### **Intervenciones Sistémicas**

Este tipo de intervenciones van dirigido a los pacientes que tengan algún tipo de problema sistémico y se asocie con la hemorragia. Ya que para ellos las intervenciones locales funcionarían solo como un taponamiento temporal de la hemorragia, mas no los ayudaría para finalizar con la misma. Para ello en estos pacientes existirían intervenciones como:

- Utilización de plasma fresco congelado (PFC), plaquetas, administración y remplazo del factor antihemofílico como es el factor VIII, o factor B antihemofílico IX, el concentrado del factor Von Willebrand -FVIII en el caso de padecer la misma enfermedad, el ácido tranexámico por vía oral o intravenosa. <sup>(15)</sup>

Estas intervenciones sistémicas tienen como proceso inhibir la fibrinólisis, buscando promover la coagulación del paciente. <sup>(15)</sup>

#### **2.4.1.1.4. Hematomas y equimosis**

El hematoma es definido como la acumulación sanguínea debido a la producción de hemorragia interna del tejido celular subcutáneo, la cual es ocasionada por la ruptura de los vasos capilares dentro de la intervención. En procedimientos de extracción dental complicados o aquellos que involucran técnicas quirúrgicas invasivas, es muy común que se formen hematomas. <sup>(12)</sup>

Clínicamente el hematoma se observa como un aumento de volumen o tumefacción de la zona intervenida que normalmente se puede reabsorber en un periodo de 5 y 14 días, como características a la palpación es de consistencia dura o firme y puede presentar equimosis debido a la acumulación de sangre en los tejidos submucosos o por ruptura de los pequeños

vasos capilares de los tejidos subcutáneos. Su color en un inicio violáceo con rojo-vino, y con el paso de los días por la degradación de la sangre se torna a un color violeta-amarillento. (12)

Este proceso de coloración se torna normal si persiste de 8 a 9 días luego del acto quirúrgico, pero si su coloración acompañado de tumefacción sobrepasa los 14 o 15 días y no se reabsorbe por completo existirán signos como aumento de la temperatura y enrojecimiento, acompañados de síntomas generales como fiebre, malestar, y limitación de apertura bucal, podría asumirse que está experimentando un cuadro de infección. (12)

#### **2.4.1.1.4.1. Tratamiento para el Hematoma y equimosis**

En la mayoría de los casos, los hematomas se resuelven de manera natural sin requerir un tratamiento en particular, sin embargo, como ayuda ante esta complicación en un inicio comprende la aplicación de compresas frías en la zona extraoral afectada en las primeras 24 horas posterior a la intervención acompañado con el consumo de alimentos fríos o tibios en la zona intraoral, posterior a las 48 horas de extracción se puede aplicar calor local para facilitar la recuperación de los tejidos. Se recomienda la aplicación además del gel heparina de 1000UI sobre la piel, ya que ayudara a la eliminación del hematoma rápidamente. (24)

#### **2.4.1.2. Dolor**

El dolor se define como una experiencia que puede ser de dos tipos, objetiva (sensorial) y subjetiva (emocional) ambas desagradable para el paciente, dicha experiencia sensorial somática que se encuentra asociada con cualquier tipo de daño presente en los tejidos y tiene la función de alertar a la corteza cerebral que existe alguna presencia de lesión. (10)

Una de las secuelas importantes después de una extracción dental de terceros molares inferiores es el dolor. Si la extracción de estas piezas dentales fue realizada sin generar mayor trauma y hubo menor complejidad, el dolor puede ser manejado con analgésicos y antiinflamatorios, es normal si el paciente presenta un dolor nulo o un dolor de tipo moderado en las primeras 48 horas posterior a la extracción, sin embargo, si el dolor persiste o aumenta luego de este tiempo aun con los analgésicos recetados se tendrá el criterio de decir que

estamos dentro de un cuadro de complicación post extracción, la cual puede deberse a las siguientes situaciones: <sup>(10)</sup>

- Hematomas <sup>(10)</sup>
- Daño de tejidos blandos y laceraciones en extracciones complejas <sup>(10)</sup>
- Trismo <sup>(10)</sup>
- Infección. <sup>(10)</sup>
- Alveolitis Seca (alveolitis localizada) <sup>(30)</sup>
- Hipersensibilidad del diente adyacente <sup>(30)</sup>

Se menciona además que el dolor que persiste después de la extracción de terceros molares mandibulares también se le puede atribuir por daño causado del ligamento periodontal o en el hueso alveolar del diente adyacente. <sup>(10)</sup> <sup>(30)</sup>

#### **2.4.1.3. Inflamación**

En el proceso de extracción dental la inflamación se considera como un proceso de respuesta protectora fisiológica normal del sistema inmune, en donde existe una defensa a la agresión generada a células y tejidos vascularizados, este proceso de inflamación mantendrá aislada a la lesión contribuyendo a su reparación. <sup>(31)</sup>

Mediante revisiones científicas se menciona que el pico de inflamación normal posterior a la extracción se presenta entre el día 1 y el día 3, en la extracción de terceros molares mandibulares esta inflamación generalmente se encuentra en la zona maseterina y zona submaxilar. <sup>(32)</sup>

La inflamación que surge como consecuencia de la lesión tisular en los tejidos puede manifestarse de dos maneras: aguda y crónica, en el ámbito de odontología, la reacción más común es observar la primera de ellas. <sup>(33)</sup>

##### **2.4.1.3.1. Inflamación Aguda**

Es aquella respuesta que se produce de manera inmediata frente a agentes lesivos, en esta etapa tiene como función importante suministrar anticuerpos y leucocitos para depurar las



bacterias y agentes infecciosos que se encuentren en el sitio lesionado, además de descomponer los tejidos necrosados debido al daño causado. <sup>(33)</sup>

Tiene 3 componentes principales:

1. Modificaciones en el calibre de los vasos, encargados de producir un incremento en el área de riego sanguíneo (vasodilatación). <sup>(33)</sup>
2. Alteraciones en microvasculaturas que permitirán a las proteínas plasmáticas abandonar la circulación. <sup>(33)</sup>
3. Desde la microcirculación hay una migración de los leucocitos hacia el sitio de infección o lesión. <sup>(33)</sup>

Estos tres componentes son los responsables de explicar tres de los cinco signos característicos de la inflamación aguda, como son: calor, rubor, y tumor. Los dos signos restantes, es decir, el dolor y pérdida de la función, se manifiestan como resultado adicional de la producción de mediadores y la migración de los glóbulos blancos (leucocitos) durante la respuesta inflamatoria. <sup>(33)</sup>

La intensidad del edema después del procedimiento de extracción se puede identificar mediante dos variables: <sup>(23)</sup>

- 1) A medida que la cantidad de tejido lesionado aumenta, existe un incremento de edema.
- 2) Mientras más laxo sea el tejido conjuntivo en la zona de intervención, se generará un edema más pronunciado.

#### **2.4.1.3.2. Inflamación Crónica**

Proceso de inflamación con una duración mayor de días, semanas o años, histológicamente existe la acumulación de linfocitos y macrófagos activos en el sitio de lesión para su destrucción y reparación que se relaciona con la proliferación vascular y fibrosis. Las razones de este tipo de inflamación pueden ser múltiples, van desde infecciones persistentes, la prolongada exposición a sustancias nocivas, hasta o respuestas inmunitarias anormales hacia los tejidos sanos (diabetes tipo I, aterosclerosis, obesidad etc.). <sup>(33)</sup> <sup>(34)</sup>

La inflamación aguda puede convertirse en inflamación crónica cuando hay una persistencia de un agente nocivo e interferencias en el proceso de curación. Dentro del proceso de inflamación crónica tenemos 3 componentes: Inflamación activa, lesión hística, y periodos de resolución que dan paso a la proliferación de nuevos vasos y fibrosis dentro de la lesión.<sup>(33)</sup>

#### **2.4.1.3.3. Tratamiento para inflamación post extracción**

Existe una amplia gama de fármacos antiinflamatorios disponibles para aliviar las molestias de inflamación post extracción, dentro de los más utilizados en odontología tenemos el grupo de medicamentos antiinflamatorios no esteroideos (AINEs) quienes se destacan principalmente por su capacidad antiinflamatoria y analgésica, ya que actúan inhibiendo o disminuyendo la síntesis de prostaglandinas.<sup>(35) (36) (37)</sup> Dentro de este grupo se ha demostrado que el ibuprofeno en dosis de 400-600-800mg resulta ser eficaz para la afección de dolor e inflamación post extracción, teniendo en cuenta que la dosis de 400 y 600mg se tomará en un tiempo determinado de cada 8 horas y el de 800 mg en un intervalo de cada 12 horas, cualquiera de las dosis será administrada por 3 días.<sup>(23) (37)</sup>

En el análisis de los artículos utilizados para la revisión, se pudo observar además que dentro de este mismo grupo medicamentos como diclofenaco, naproxeno y ketorolaco en sus diversas formulaciones, también resultan adecuados para este tipo de procedimientos.<sup>(37)</sup>

Dentro del tratamiento no farmacológico, incluye la aplicación de frío durante el primer día, esta práctica reducirá la trasudación vascular, y por lo tanto el edema al reducir el flujo sanguíneo en la zona intervenida.<sup>(23) (38)</sup> A partir de tercer día, se puede aplicar calor local para facilitar la recuperación de los tejidos, se debe indicar a los pacientes que eviten el uso calor intenso para prevenir posibles daños en la piel.<sup>(23) (37)</sup>

#### **2.4.1.4. Trismo**

El trismo, que es la dificultad para abrir la boca de manera normal, ocurre con mayor frecuencia en las extracciones del maxilar inferior, especialmente en el caso de terceros molares debido a la presión y la manipulación aplicada en la mandíbula. No es tan común en extracciones convencionales.<sup>(6) (12)</sup>

El trismo postoperatorio puede estar asociado por los siguientes aspectos:

- Administración incorrecta de la anestesia, en especial si se aplica la técnica troncular, ya que al intentar bloquear el nervio dentario inferior se podría lesionar el músculo pterigoideo interno o medial, se ha planteado la posibilidad de que una lesión en este músculo pueda desencadenar pequeñas hemorragias, la aparición de hematomas y trismo. <sup>(12)</sup>
- Espasmo muscular, relacionado a la inflamación que se produce por el trauma quirúrgico. <sup>(12)</sup>
- El dolor postoperatorio que restringe la función de los músculos de la mandíbula.
- La presencia de infecciones en los espacios adyacentes, como el maseterino, temporal o pterigomandibular, puede considerarse una causa. <sup>(12)</sup>

## **Evaluación**

Se utiliza una medición interincisal, que se realiza desde el borde incisal del incisivo central inferior hasta el borde incisal del incisivo central superior del mismo lado, cuando el paciente abre la boca al máximo. Esta medición se realiza utilizando una regla milimétrica, y se clasifica como trismus si es igual o menor a 35 mm. <sup>(24)</sup>

### **2.4.1.4.1. Tratamiento**

El tratamiento para el trismus involucra diferentes enfoques dependiendo de la gravedad de los síntomas, se inicia con terapias convencionales conservadoras como la aplicación de calor húmedo en la zona mediante termoterapia, ejercicios de fisioterapia, relajantes musculares utilizados para controlar el espasmo muscular en su fase inicial, entre otros. Además, se pueden utilizar analgésicos en combinación con antiinflamatorios como alternativa, los cuales en conjunto con las terapias mencionada anteriormente favorecen una pronta recuperación del paciente ante esta complicación. <sup>(24)</sup>

## **2.4.2. Complicaciones post-operatorias mediatas o tardías**

Después de finalizar la cirugía, pueden surgir complicaciones mediatas o tardías en las cuales el paciente experimenta un intenso dolor en el área tratada aproximadamente de 3 a 4 y más días después de la extracción dental. Esto podría deberse a diversos problemas que requieren vigilancia y tratamiento para evitar complicaciones más graves. <sup>(12)</sup>

### **2.4.2.1. Alveolitis**

Una de las complicaciones postoperatorias más comunes y significativas es la alveolitis o también llamada osteítis alveolar, de acuerdo con la literatura, se estima que la alveolitis afecta aproximadamente al 1% al 4% de los pacientes después de una extracción quirúrgica, siendo más frecuente en un 45% de los casos en terceros molares mandibulares. <sup>(39) (40)</sup>

Esta complicación se presenta como la principal causa de dolor en y alrededor del sitio del diente extraído entre el segundo y quinto día. La característica principal de la alveolitis es un dolor agudo e intenso, que no cede con la administración de analgésicos. <sup>(12) (39)</sup>

La alveolitis se caracteriza por ser un proceso inflamatorio agudo, localizado que puede revertirse, siendo la consecuencia de una alteración que se produjo sobre el tejido alveolar cicatricial luego de la extracción dental. Se identifica como un estado necrótico debido a la falta de vasos sanguíneos, lo que impide la proliferación de capilares y la formación de tejido de granulación para el coágulo sanguíneo. <sup>(12) (39)</sup>

Existen factores de riesgo que incrementan la probabilidad de desarrollar alveolitis, tales como; sexo (pacientes femeninas con uso de anticonceptivos), hábitos (como tabaquismo y mala higiene oral), colocación de anestésico (técnica traumática o uso de vasoconstrictor que comprometen la irrigación del alveolo), pacientes con hueso esclerótico, tipo de extracción (traumas excesivos en los bordes del alveolo en el hueso y encía), extracción de dientes con procesos periapicales (como quistes y granulomas) y pacientes con enfermedad periodontal. <sup>(12) (10) (39)</sup>

La alveolitis se clasifica en dos tipos: Alveolitis húmeda y alveolitis seca.

#### **2.4.2.1.1. Alveolitis húmeda o supurada**

Se caracteriza por ser una inflamación en la que prevalece el compromiso del alvéolo, evidenciándose infecciones tanto en el coágulo sanguíneo como en el alvéolo. Clínicamente se puede observar un alvéolo sangrante y con presencia de exudado abundante. <sup>(12)</sup>

La alveolitis húmeda generalmente es causada por la reacción del cuerpo ante un objeto extraño dentro del alvéolo después de la extracción dental, en donde se puede encontrar; espículas óseas, restos del diente extraído (odontosección), residuos de obturaciones de los dientes adyacentes que han caído dentro del alveolo extraído. La intensidad del dolor es menor, tanto en su manifestación espontánea como cuando se produce de forma provocada. <sup>(12)</sup>

#### **2.4.2.1.2. Alveolitis Seca**

Esta condición es ocasionada por un incremento en la fibrinólisis local del coágulo sanguíneo. Se refiere a que una parte o la totalidad del hueso dentro del alvéolo queda expuesto luego de la extracción dental. Esto ocurre cuando el hueso no ha sido cubierto adecuadamente por un coágulo de sangre inicial y persistente, o cuando no ha sido cubierto por una capa de epitelio vital en el proceso de cicatrización. En esta situación, es posible que el paciente no pueda evitar que las partículas de comida o la lengua tengan un íntimo contacto con el hueso expuesto. La fermentación de bacterias debido a las partículas de comida acumuladas dentro del alveolo puede conllevar a la generación de toxinas o antígenos que pueden irritar el hueso expuesto, provocar un sabor desagradable en la boca, causar halitosis y generar dolor agudo en todo el maxilar inferior. <sup>(39) (41)</sup>

#### **2.4.2.1.3. Tratamiento para alveolitis**

El manejo de la alveolitis se puede dividir en dos etapas: Procedimientos clínicos (como el lavado del alvéolo), y procedimientos farmacológicos que son clave para lograr un control efectivo del dolor. <sup>(42)</sup>

El procedimiento clínico consiste en la limpieza y lavado del alveolo irrigando las partículas de alimentos, material bacteriano o agentes extraños con solución salina estéril o gluconato de clorhexidina. Colocación de un apósito, puede utilizarse Alveogyl (pasta poliantibiótica) dentro del alvéolo que con frecuencia se menciona en la literatura para control del dolor, acompañado de medicación analgésica. <sup>(41) (42) (43)</sup>

En el protocolo odontológicos MSP 2016 por sus propiedades analgésicas, recomiendan como apósito la colocación de una gasa impregnada en una mezcla de óxido de zinc y eugenol en el alvéolo, junto con algodón, y reemplazarla diariamente hasta que se desarrolle el tejido de granulación. <sup>(44) (45)</sup>

#### 2.4.2.2. Infección

Es aquella la cual se produce principalmente por implantación y desarrollo de microorganismos patógenos. Estas infecciones a menudo están relacionadas con la formación de biopelículas microbianas, las cuales son muy comunes en estos sitios de extracción debido a la inagotable fuente de nutrientes. <sup>(10) (46)</sup>

La incidencia de infecciones posteriores a la cirugía de terceros molares oscila entre el 0,8% y el 5,2%, siendo más comunes en los molares inferiores. (36) En su evolución tenemos dos tipos de aparición: <sup>(5)</sup>

**Tabla 3.** Infección posquirúrgica según sus tipos de aparición. <sup>(5)</sup>

<i>Infección de aparición precoz</i>	<i>Infección de aparición tardía</i>
<i>Se presenta como una infección de la herida posquirúrgica, que se desarrolla dentro de los 7 días posteriores a la cirugía.</i>	Descrita como una inflamación de tipo infecciosa, tiene una aparición posterior o luego de los 7 días de la cirugía.

*Elaborado por Belén Revelo M.*

En la literatura científica se han descrito diversos factores que pueden tener influencia en la aparición de esta complicación después de la cirugía, algunos de estos factores pueden tener una relación directa con el paciente como edad, estado de salud sistémico en pacientes inmunodeprimidos (diabetes, VIH, cáncer), o déficit alimenticio, causa de la cirugía y la posición del tercer molar. También se han identificado factores relacionados con el procedimiento quirúrgico como la complejidad de la extracción, el tiempo de la operación, tratamiento hemostático intraoperatorio, y el manejo postquirúrgico por parte del paciente <sup>(5) (36) (47)</sup>. La ausencia de prácticas adecuadas de asepsia y antisepsia también es un factor para considerar. <sup>(24)</sup>

Para que se desarrolle una infección bacteriana, es necesario considerar los siguientes factores: <sup>(48)</sup>

- El microorganismo debe entrar en contacto con el organismo huésped.
- La susceptibilidad o resistencia del huésped juega un papel importante.
- La habilidad de los microorganismos para multiplicarse, incluyendo su capacidad patogénica y virulencia, es relevante. Las infecciones de heridas en cirugía oral suelen ser causadas mayormente por estafilococos, estreptococos y bacilos anaeróbicos. <sup>(49)</sup>

La infección postquirúrgica es una complicación mediata que se caracterizan por la presencia de dolor intenso, inflamación, aumento de la temperatura corporal, enrojecimiento y presencia de exudado purulento. <sup>(25) (10) (36)</sup>

La tendencia natural del cuerpo es buscar una forma de drenar esta acumulación de pus, lo que significa que el proceso infeccioso puede tomar dos caminos diferentes, dependiendo de la resistencia encontrada en los tejidos, en primer caso puede avanzar y propagarse a través de los espacios aponeuróticos primarios (superficiales o subcutáneos), así como también a través de los secundarios (profundos e internos). En el maxilar inferior en una infección de tipo avanzada se puede expandir y afectar el vestíbulo bucal, el suelo de boca, la fosa subtemporal, el tórax y el mediastino. <sup>(25) (48)</sup>

#### **2.4.2.2.1. Tratamiento**

Implica abordar la causa etiológica, realizar incisiones y drenajes en las acumulaciones de pus, y proporcionar cuidados médicos adicionales como la hidratación, la nutrición adecuada y el uso de analgésicos, antipiréticos y antiinflamatorios. La administración de antibióticos se considera en situaciones en las que las infecciones se desarrollan rápidamente, muestran evidencia de propagación (manifestada por hinchazón, compromiso de los ganglios linfáticos y celulitis) y/o cuando hay síntomas sistémicos (como malestar y fiebre).<sup>(49) (40) (50)</sup>

En odontología se suele recetar antibióticos de amplio espectro, tomando a la amoxicilina como primera elección en comprimidos de 500mg (la dosis puede aumentar de acuerdo al cuadro de infección) este medicamento muestra gran actividad bactericida para algunas bacterias grampositivas y gramnegativas.<sup>(10) (49)</sup> Hoy en día la combinación de amoxicilina más ácido clavulánico en comprimidos de 500mg /125 mg con la misma acción bactericida resulta ser ideal para bacterias resistentes a la amoxicilina productoras de  $\beta$ -lactamasas. Se recomienda su utilización en casos de infecciones bucales graves que se han extendido, como la celulitis, o cuando las infecciones dentales no mejoran con los antibióticos iniciales, especialmente en pacientes con sistemas inmunológicos debilitados. La elección del tipo de antibiótico depende del estado de salud del paciente y de la resistencia del agente patógeno a los medicamentos.<sup>(10)</sup>

#### **2.4.2.3. Accidentes Nerviosos**

Las extracciones de los terceros molares inferiores presentan un mayor riesgo de dañar el nervio dentario inferior y el nervio lingual, con una incidencia reportada entre el 1,3% y el 5,3%. Sin embargo, este riesgo aumenta al 19% en los casos de alto riesgo, cuando las raíces del tercer molar están directamente en contacto con el nervio dentario inferior. Dichas afecciones pueden conllevar a la aparición de cambios temporales o permanentes del nervio afectado. Las alteraciones permanentes se refieren a aquellas que perduran por un período superior a 6 meses.<sup>(31) (51)</sup>

Este riesgo está relacionado con varios factores, como es la posición de las raíces en relación con las estructuras nerviosas, la posición del tercer molar, la experiencia y habilidad del



cirujano, trauma extenso producido, la presencia de infecciones previas, la edad del paciente y la técnica quirúrgica utilizada. <sup>(51) (52)</sup>

Las lesiones del nervio lingual se producen principalmente debido al uso de instrumentos afilados o rotatorios durante el procedimiento, por otro lado, que las lesiones del nervio dentario inferior pueden ocurrir por laceración del mismo nervio al elevar la raíz del tercer molar, o por una lesión directa causada por el instrumental utilizado. <sup>(51)</sup>

Seddon en 1943 clasifica de 3 maneras a las alteraciones nerviosas, y que actualmente siguen vigentes, la neuropraxia, axonotmesis y la nerotmesis, en donde: <sup>(48) (51)</sup>

- La neuropraxia, en donde existe una disminución nerviosa que es temporal dada por la manipulación, tensión ejercida o compresión, en donde se tiene como resultado un bloqueo nervioso de manera local, y que por lo general se vuelve a restablecer en los pocos segundos. <sup>(48) (51)</sup>
- La Axonotmesis, definida como un tipo de lesión nerviosa grave, aquí existe la pérdida parcial de la comunicación de fibras nerviosas, sin embargo, los tubos endoneurales se conservan. Esta lesión puede desaparecer de 2 a 4 meses luego del procedimiento realizado. <sup>(48) (51)</sup>
- Neurotmesis, existe la ruptura completa del nervio, siendo la lesión más severa que se puede presentar. Como resultado, se pierde por completo cualquier tipo de comunicación sensorial, con un pronóstico negativo. <sup>(48) (51)</sup>

En el campo de la odontología, comúnmente se utiliza el término "parestias" para referirse a las lesiones nerviosas sensoriales. Sin embargo, es importante tener en cuenta que esta categoría engloba una amplia gama de signos y síntomas diferentes, como son: La hipoestesia, que implica una disminución de la sensibilidad ante la estimulación; hiperestesia, que se refiere a un aumento en la sensibilidad ante la estimulación; parestesia, que se caracteriza por sensaciones anormales, ya sean espontáneas o evocadas; sinestesia o disestesia, que corresponde a sensaciones anormales y desagradables, tanto espontáneas como evocadas; y, por último, la anestesia, que se refiere a la pérdida total de sensibilidad. <sup>(48) (51) (52)</sup>

Cuando se trata de las alteraciones nerviosas del nervio lingual, además de evaluar la sensibilidad, también se analiza la función sensorial. En donde, la disminución de la capacidad del gusto se define como hipoguesia, mientras que cualquier alteración en la

percepción del gusto se denomina disguesia, y en la ausencia total de la capacidad de percibir el gusto se conoce como aguesia. <sup>(51)</sup>

#### **2.4.2.3.1. Tratamiento**

Hasta ahora, solo algunos centros han llevado a cabo investigaciones y la publicación de artículos que proponen pautas para el tratamiento de las alteraciones nerviosas en odontología. No obstante, como parte del tratamiento farmacológico inmediato a la lesión, se sugiere : <sup>(51)</sup>

- Tratamiento con dexametasona que se prescribe desde la intervención quirúrgica 1 ampolla de 4mg diaria por 3 días, continuar tratamiento, valorar en 7 días.
- Tratamiento con ácido tiocticode esencial para alivio del dolor y cambios en la percepción sensorial con dosis de 600mg 1 tableta diaria por un mes.
- Inyección de doloneurobion 1 ampolla cada día por tres días.
- Se recomienda administrar Núcleo CMP Forte como tratamiento neuropático (1 comprimido cada 8 horas).
- Juntamente con la administración de Vitamina B, ya que contribuyen a la nutrición, conducción nerviosa, transporte a lo largo de los axones y síntesis de neurotransmisores. <sup>(51)</sup>

Algunos autores también recomiendan aplicar crioterapia de manera intensiva durante las primeras 24 horas y de forma ocasional durante la primera semana. Si no hay mejoría después de dos meses, se sugiere referir al paciente a un especialista que podría recetar medicamentos más potentes, como antidepresivos, anticonvulsivantes y medicación tópica. Además, podrían incorporarse tratamientos fisiológicos, como estimulación eléctrica transcutánea, la acupuntura y terapia de láser de baja potencia. <sup>(51) (52)</sup>

#### **2.5. El sexo como factor predisponente**

La tasa de incidencia en complicaciones se sitúa dentro de un intervalo que oscila entre el 8% y el 11% en las intervenciones quirúrgicas de extracción de terceros molares

mandibulares, muchas de estas complicaciones han sido vinculadas con varios aspectos biológicos, tales como el género.<sup>(7) (52)</sup>

En la publicación en la Revista Científica Médica Electrónica de Cuba, el Dr. Virgilio León Montano et al<sup>(53)</sup>, señalan que las mujeres tienen tiempos de cicatrización inferiores, y se ha descubierto que, independientemente de la edad, las lesiones en la mucosa bucal cicatrizan de manera más rápida en los hombres en comparación con las mujeres. Se observa que las mujeres de mayor edad son más propensas a experimentar una cicatrización retardada, lo que consideraría a sexo femenino como un factor importante para el desarrollo de complicaciones posquirúrgicas luego de una extracción dental.<sup>(52) (53)</sup>

Dentro de las principales complicaciones posquirúrgicas de terceros molares inferiores, indican que las mujeres tienen una inclinación a enfrentar un mayor riesgo de alveolitis como complicación. Este fenómeno suele manifestarse en la mayoría de los casos entre la tercera y cuarta década de vida, siendo más común en mujeres, debido a que los estrógenos y otras sustancias podrían activar indirectamente el sistema fibrinolítico, con un aumento de los factores II, VII, VIII, X y el plasminógeno, lo que contribuye a una disolución prematura del coágulo y al desarrollo de dicha complicación.<sup>(7) (53) (54)</sup>

La pérdida de trombos en el cuadro de osteítis alveolar en la mujer puede estar relacionada con los efectos adversos de los anticonceptivos orales, posiblemente por la influencia del estrógeno en el proceso de fibrinólisis en la coagulación.<sup>(7) (53) (54)</sup> No obstante, la relación entre estos factores es objeto de debate, y el uso de anticonceptivos continúa siendo un factor de discusión ante el desarrollo de dicha complicación.<sup>(54)</sup>

## **Embarazo**

En nuestra sociedad, hay una percepción común de que la atención dental durante el embarazo se enfoca en la prevención y la restauración dental, mientras que cualquier procedimiento quirúrgico debe posponerse hasta después del parto. Sin embargo, cuando se presenta una infección pericoronaria durante el embarazo, es posible realizar la extracción del diente, pero es importante tener en cuenta que los cambios hormonales durante el embarazo pueden causar problemas que generalmente no se experimentan antes del embarazo.<sup>(21) (55)</sup>

Durante esta etapa se producen diversas modificaciones temporales en el funcionamiento fisiológico del cuerpo, la gran cantidad de estrógeno genera un incremento de los factores de coagulación (VII, VIII, IX y X) y un 30-50% más de los niveles de fibrinógeno. Este estado de hipercoagulación incrementa el riesgo de formación de trombos después de una extracción dental. <sup>(21) (55)</sup>

## **2.6. Criterios de extracción para los terceros molares**

Los terceros molares suelen salir entre los 17 y 26 años de edad, aunque en algunos de los casos pueden no erupcionar, otros pueden emerger parcialmente o en su totalidad. <sup>(56)</sup> Alrededor de dos tercios de la población mundial tiene al menos un tercer molar para cuando alcancen los 20 años de edad, por consiguiente, la extracción de estos dientes se considera actualmente como el procedimiento quirúrgico más común desarrollado en el campo de la odontología, especialmente en el ámbito de cirugía oral. <sup>(32) (57) (56)</sup>

Cuando los pacientes presentan signos o síntomas (dolor, infección, inflamación local o regional) que se relaciona con la aparición de los terceros molares mandibulares, suelen buscar el tratamiento más adecuado, que en la mayoría de los casos implica una extracción, ya sea mediante cirugía o un procedimiento no quirúrgico. <sup>(58)</sup>

La decisión de llevar a cabo la extracción de terceros molares mandibulares y su recomendación para realizarla, difiere considerablemente dependiendo de las opiniones de los profesionales consultados. <sup>(58) (59)</sup>

### **Tercer molar asintomático**

Estamos hablando de una condición en la que el diente no muestra signos o síntomas de enfermedad, pero esto no garantiza que la enfermedad no esté presente, ya que algunas condiciones patológicas pueden desarrollarse sin presentar síntomas, como ocurre en la mayoría de los quistes odontogénicos. En estos escenarios, se puede tomar la decisión de mantener el tercer molar, con seguimiento clínico y radiográfico regular, u optar por la extracción preventiva. <sup>(57) (58)</sup>

## **Extracción preventiva o profiláctica**

Se refiere a la extracción que se realiza cuando el tercer molar inferior no muestra signos de enfermedad. Algunas pautas respaldadas por evidencia indican que la extracción preventiva puede, en ciertos casos, ayudar a prevenir posibles patologías relacionados con la erupción de estos dientes. <sup>(56)</sup> <sup>(58)</sup>

La extracción de terceros molares que no presentan síntomas sigue siendo objeto de debate y controversia. Los informes científicos indican que aproximadamente el 18% al 40% de los terceros molares mandibulares se extraen sin que se presente ningún problema de salud evidente. Esta decisión para los clínicos se fundamenta en la intención de reducir el riesgo a futuro de problemas dentales y disminuir la posibilidad de complicaciones quirúrgicas asociadas con la edad. <sup>(60)</sup> Los estudios científicos indican que, a largo plazo, la prevalencia de la formación de quistes y tumores alrededor de los terceros molares inferiores varía entre el 2% y el 6,2%. <sup>(56)</sup> <sup>(60)</sup>

### **Indicaciones Clínicas de extracción según National Institute for Health and Care Excellent (NICE) <sup>(56)</sup> <sup>(57)</sup>**

#### **2.6.1. Indicaciones Altamente Recomendables**

- Reabsorción de tipo interna o externa del diente o del diente adyacente al tercer molar. <sup>(57)</sup>
- Fractura de la pieza dental. <sup>(57)</sup>
- Presencia de caries profunda en el segundo y tercer molar mandibular que no puedan ser tratadas satisfactoriamente. <sup>(56)</sup>
- Cuadros de infección únicos o recurrentes como: pericoronaritis, abscesos, celulitis, u alguna patología pulpar o periapical del tercer molar no tratable. <sup>(57)</sup> <sup>(56)</sup>
- Evidencia de desarrollo de lesión periodontal entre el segundo y tercer molar. <sup>(57)</sup> <sup>(56)</sup>
- Aparición de quistes o tumores, y en donde el tercer molar este involucrando con el área de extirpación de la misma lesión tumoral. <sup>(57)</sup> <sup>(56)</sup>

Siendo los terceros molares las últimas piezas en erupcionar, estos problemas pueden acarrear como resultado de la ausencia de espacio dentro de la arcada dental, a la interacción con otro diente vecino o al crecimiento del tercer molar en una posición anómala dentro del maxilar inferior, manifestándose así en el paciente con grandes síntomas de dolor, molestias al masticar, hinchazón, sabor u olor desagradable, y a su vez mostrar signos clínicos y/o radiográficos como bolsas profundas, trauma oclusales, entre otros que se convierten en problemas dentro de la salud bucodental, siendo estas las razones altamente recomendables para su extracción.

### **2.6.2. Indicaciones Recomendables**

- Pacientes que van a hacer sometidos a terapia con bifosfonatos u otros fármacos antirresortivos. <sup>(56)</sup>
- En prótesis dental, para el paciente que requieran utilizar una prótesis parcial o fija sobre el segundo molar. <sup>(56)</sup>
- Por indicaciones de ortodoncia, como ampliación de arco dental. <sup>(56)</sup>
- Cuando existe algún tipo de fractura en el ángulo mandibular, y la presencia del tercer molar impide su fijación. <sup>(56)</sup>
- Anterior a realizar una cirugía ortognática. <sup>(56)</sup>

Se recomienda además estas indicaciones, en caso de que dichos terceros molares mandibulares interfieran con los procedimientos anteriormente mencionados, comprometiendo el éxito del tratamiento a seguir del paciente.

### **2.6.3. Actitud Expectante (Terceros molares asintomáticos)**

- Erupción del tercer molar dentro de la arcada, en oclusión y de manera funcional. <sup>(56)</sup>
- Cuando los riesgos de extracción superen a los beneficios del paciente. <sup>(56)</sup>
- En impactaciones profundas, sin existencia de patología local o sistémica. <sup>(56)</sup>
- Exista algún riesgo de complicaciones en la cirugía, como una fractura por mandíbula atrófica. <sup>(57) (56)</sup>
- Prevén un riesgo de lesionar nervios adyacentes.

En situaciones en las que los terceros molares inferiores se encuentren asintomáticos, y no exista riesgo de desarrollar alguna patología la postura apropiada ante el paciente sería mantener un seguimiento clínico y radiológico regular, junto con una higiene oral adecuada, sin embargo, siempre existe la posibilidad de que en el futuro se desarrolle una condición patológica con relación a dichas piezas dentales.

## **CAPÍTULO III.**

### **3. METODOLOGIA.**

La presente investigación se realizó en base a una revisión bibliográfica minuciosa de la literatura de artículos científicos del área de odontología, con un enfoque particular en el campo de la cirugía oral, difundidos por varias revistas indexadas, los cuales fueron recuperados en bases de datos tales como PubMed, Scielo, Elsevier y Google Scholar en un periodo de tiempo de los últimos 10 años de antigüedad desde su publicación hasta el año en curso, con el propósito de garantizar una información actualizada acerca de este tema y así enfocados en las variables; independiente (exodoncias de terceros molares mandibulares), y dependiente (principales complicaciones posquirúrgicas).

#### **3.2. Tipo de Investigación.**

##### **3.2.1. Enfoque Cualitativo**

La presente investigación tuvo un enfoque cualitativo porque se busca adquirir información relevante acerca de las principales complicaciones posquirúrgicas asociadas a las exodoncias de terceros molares mandibulares, determinando las características más importantes de cada una de ellas, lo que permite la formulación de los resultados de esta investigación.

#### **3.3. Diseño de Investigación**

##### **3.3.1. Estudio Descriptivo**

En esta investigación se pudo determinar, clasificar y describir las principales complicaciones posquirúrgicas asociada con la exodoncia de terceros molares mandibulares, de este modo, se recopiló la información necesaria para obtener los resultados deseados, basándose en los artículos científicos seleccionados para llevar a cabo esta investigación.



### **3.3.2. Estudio Bibliográfico**

Se trata de una revisión bibliográfica ya que implica examinar información proveniente de diversas fuentes científicas académicas altamente reconocidas. El objetivo es respaldar las variables de investigación y respaldar los resultados reportados en el estudio durante la discusión.

### **3.3.3. Estudio Retrospectivo**

Se reunió la información necesaria sobre las principales complicaciones postquirúrgicas de terceros molares inferiores, así como las distintas indicaciones para su extracción, mediante la recolección de datos e información de artículos científicos de alto impacto.

### **3.3.4. Estudio Transversal**

Se recopiló información de gran relevancia acerca de las características más importantes de las principales complicaciones posquirúrgicas que se asocian a la exodoncia de los terceros molares mandibulares, por medio de artículos científicos del período de tiempo ya establecido.

## **3.4. Población**

En el presente trabajo investigativo se incluyó investigaciones, publicaciones y demás estudios desarrollados en el contexto nacional e internacional que tengan relación con las principales complicaciones posquirúrgicas de terceros molares mandibulares, investigación que se realizó mediante los diversos motores de búsqueda como: PubMed, Elsevier, Scielo, Google Scholar y repositorios institucionales.

La información que se obtuvo fue seleccionada de investigaciones de artículos científicos encontradas mediante las bases de datos científicas: PubMed, Elsevier, Scielo y Google Scholar en un periodo de tiempo desde el año 2013 hasta el año 2023. Y tal como se indicó previamente estos fueron obtenidos tomando en cuenta los criterios de exclusión e inclusión, al igual se utilizó como factor determinante el Average Count Citation (ACC), que promedia

la calidad del artículo analizado con una medición del número de citas y el año de publicación del artículo, y a su vez también se tomó en cuenta el factor de impacto de las revistas en las que encontramos estos artículos con el Scimago Journal Ranking (SJR), este se mide por cuartiles, teniendo al Q1 como valor más alto, Q2, Q3 y Q4 que señala el valor más bajo de ubicación entre las revistas.

### **3.5. Muestra**

El número aproximado de estudios sometidos a análisis mediante una muestra intencional no probabilística fue en base a los criterios de selección. Una vez realizado este proceso se obtuvieron mediante el ACC 65 publicaciones académicas científicas válidas y dentro de ellas mediante el SJR se obtuvieron 37 publicaciones, los cuales se utilizaron para la realización del presente trabajo investigativo. Además, se emplearon otras fuentes bibliográficas para enriquecimiento de la misma.

### **3.6. Criterios de inclusión y exclusión**

#### **3.6.1. Criterios de inclusión**

- Artículos científicos publicados en inglés y español.
- Artículos científicos, estudios e investigaciones, revisiones sistemáticas de la literatura, metanálisis, series de casos, que se han publicado los últimos 10 años.
- Artículos científicos de relevancia académica sobre las principales complicaciones posquirúrgicas asociadas a las exodoncias de terceros molares mandibulares.
- Artículos que refieran información acerca del grado de relación que existe entre el índice de sexo y las complicaciones postquirúrgicas en las exodoncias de terceros molares mandibulares.
- Artículos que mencionen las indicaciones para la extracción de terceros molares mandibulares.
- Artículos científicos publicados según su requerimiento de promedio general de conteo de citas (Average Citation Count -ACC) y la evaluación del factor de impacto

de la revista en la que fue publicado el artículo según el Scimago Journal Ranking (SJR).

### **3.6.2. Criterios de exclusión**

- Artículos científicos de más de 10 años de haber sido publicados.
- Artículos que se refieran complicaciones posquirúrgicas relacionadas con las exodoncias de terceros molares superiores.
- Artículos científicos que no generen gran relevancia a la investigación

### **3.7. Técnicas e instrumentos**

Análisis documental: técnica que a través de una guía de análisis documental permitirá obtener información sobre el comportamiento de la población objeto de estudio respecto a las principales complicaciones posquirúrgicas asociadas a las exodoncias de terceros molares mandibulares.

Análisis de contenido: técnica que a través de una guía de análisis de contenido permitirá analizar y destacar información precisa respecto al tema en cuestión.

### **3.8. Análisis Estadístico**

La información procedente del estudio fue procesada a través del programa Power BI donde se ingresaron los artículos utilizados y sus principales aportes que nos ayudaron a enlazar las diferentes fuentes para posteriormente realizar un análisis sobre las principales complicaciones posquirúrgicas asociadas a las exodoncias de terceros molares mandibulares.

### **3.9. Estrategia de búsqueda**

Para esta investigación se realizó una búsqueda sistemática mediante la observación y análisis de la literatura encontrada referente al tema.

La búsqueda se realizó en manera de revisión bibliográfica, mediante una recopilación profunda, minuciosa y sistémica de literatura encontrada en diferentes bases de datos científicas como son PubMed, Scielo, Elsevier y Google Scholar. Todos los criterios de

exclusión e inclusión fueron tomados en cuenta para la selección de estos artículos además del nivel de relevancia e impacto de estos.

### 3.10. Selección de palabras clave o descriptores

Descriptores de búsqueda: se usaron los términos: complicaciones posquirúrgicas inmediatas, complicaciones posquirúrgicas mediatas, tratamientos posquirúrgicos, indicaciones de extracción para terceros molares, risk factors for dental infections, postoperative complications of third molars, alveolar osteítis, drenaje postextracción dental.

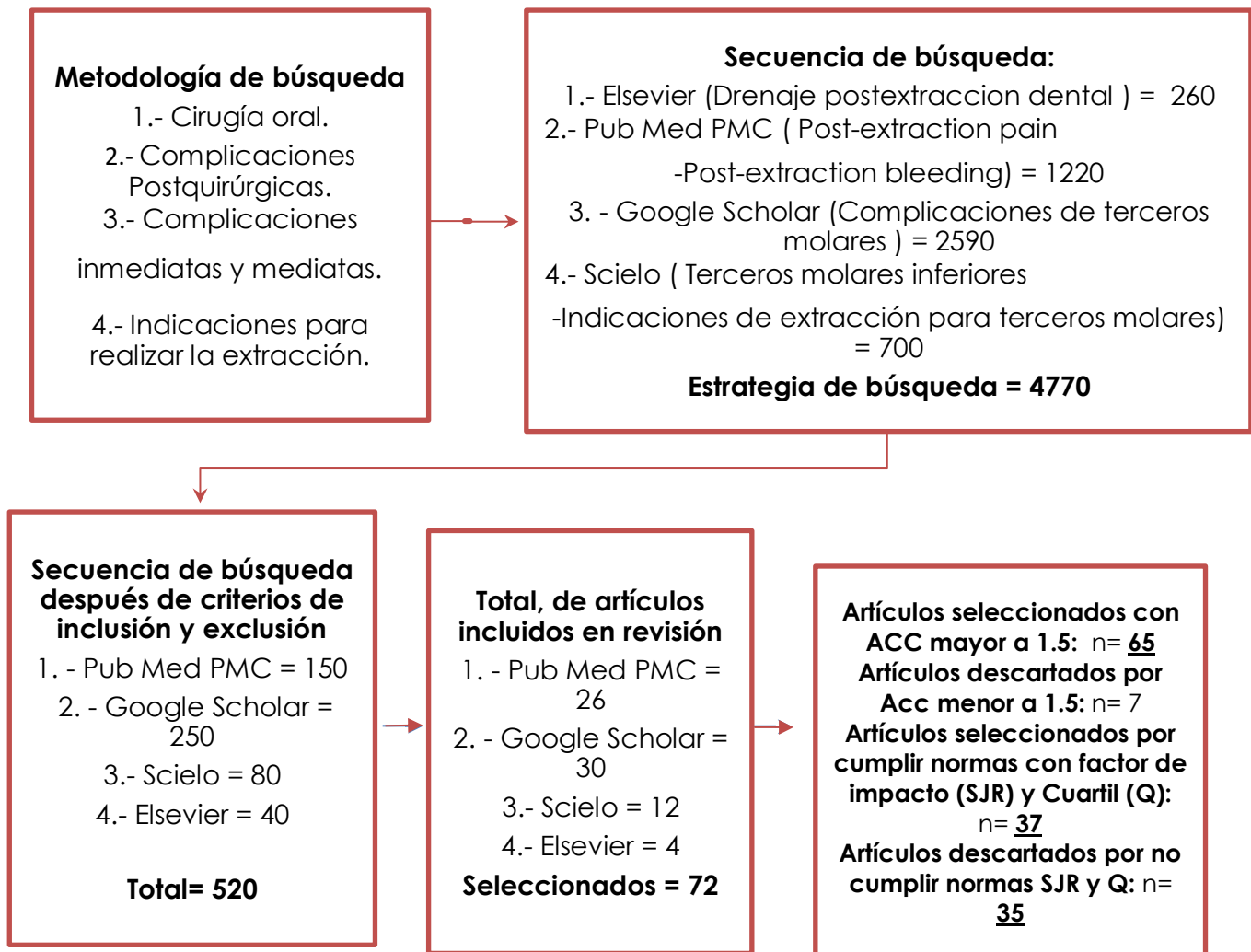
En la revisión de la información se usaron operadores lógicos: AND, IN, los que junto con las palabras clave ayudaron a la selección de artículos útiles para la investigación

**Tabla 4.** Términos de búsqueda y extracción de utilización en las bases de datos.

<b>Google Scholar</b>	-Complicaciones de terceros molares -Complicaciones posquirúrgicas inmediatas -Complicaciones posquirúrgicas mediatas -Tratamientos posquirúrgicos
<b>Scielo</b>	-Alteraciones nerviosas -Terceros molares inferiores -Indicaciones de extracción para terceros molares
<b>Pumbed</b>	-Risk factors for dental infections -Postoperative complications of third molars -Alveolar osteítis -Post-extraction pain -Post-extraction bleeding
<b>Elsevier</b>	-Drenaje postextracción dental

*Elaborado por Belén Revelo M.*

**Grafico 1.** Metodología con escala y algoritmo de búsqueda.



La muestra de la presente investigación fue intencional no probabilística, y se focalizó en los métodos inductivos y deductivos, los cuales se hallaron en función de la búsqueda, análisis, interpretación, y comprensión de los artículos científicos extraídos de bases de datos durante el período 2013 – 2023 fundamentados en la variable independiente (exodoncias de terceros molares mandibulares), y dependiente (principales complicaciones posquirúrgicas).

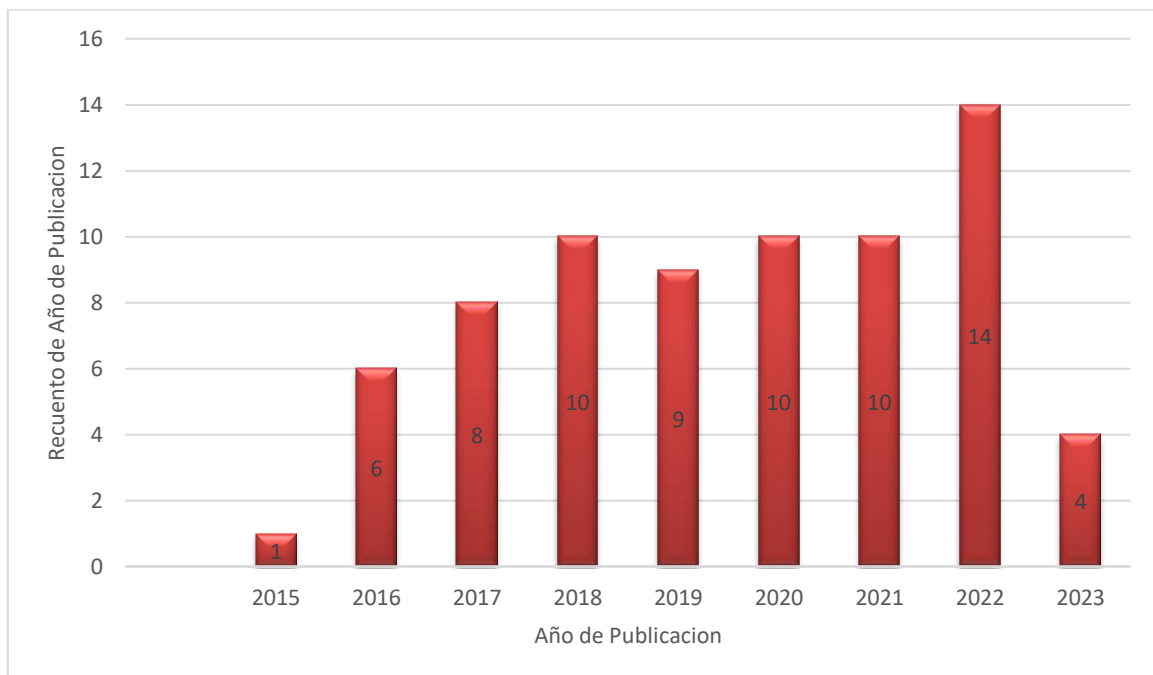
## CAPÍTULO IV.

### 4. RESULTADOS

#### 4.1. Valoración de la calidad de estudios.

##### 4.1.1. Número de publicaciones por año

**Grafico 2.** Número de publicaciones por año.

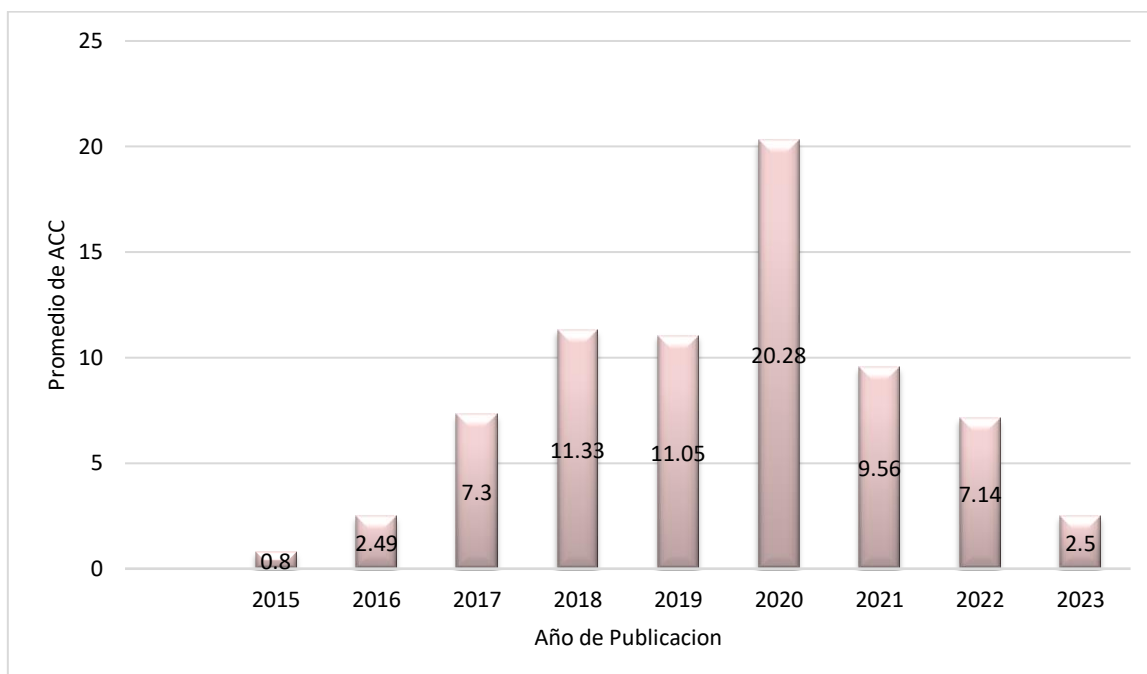


*Elaborado por Belén Revelo M.*

Las publicaciones encontradas han tenido diferentes años de interés, encontrando de esta manera en el año 2022 el mayor número de publicaciones con 14 artículos, siendo así un incremento de estos en los últimos años en las principales revistas científicas del mundo

#### 4.1.2. Número de publicaciones por ACC (Average Count Citation)

**Grafico 3.** Número de publicaciones por ACC

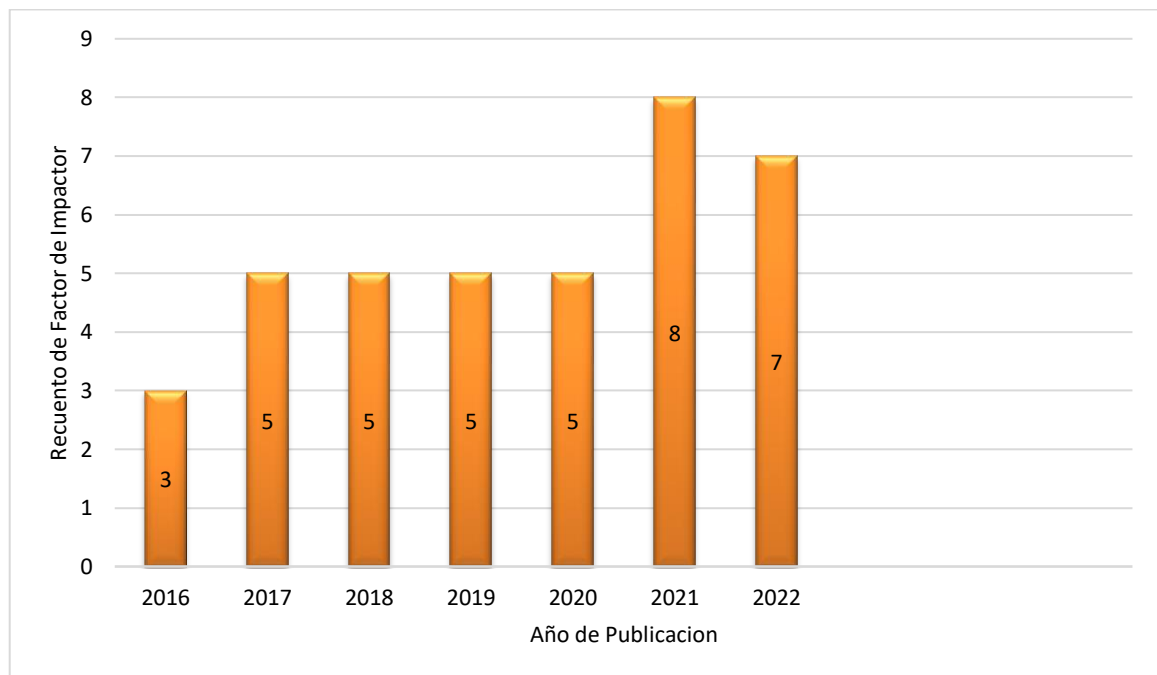


*Elaborado por Belén Revelo M.*

En el año 2020 han sido valorados los artículos con un conteo de citas bastante importante, teniendo un auge de interés de este tema, pero también encontramos valores altos en los años 2018 y 2019, observándose también que en el año 2021 y 2022 el promedio de citas no es muy alto, pero son relevantes; acotando además que en el año 2021 existe un artículo citado por 366 lo cual eleva el ACC de ese año a un promedio de 210,70 %.

#### 4.1.3. Número de artículos por factor de impacto (SJR)

**Grafico 4.** Número de publicaciones por factor de impacto.



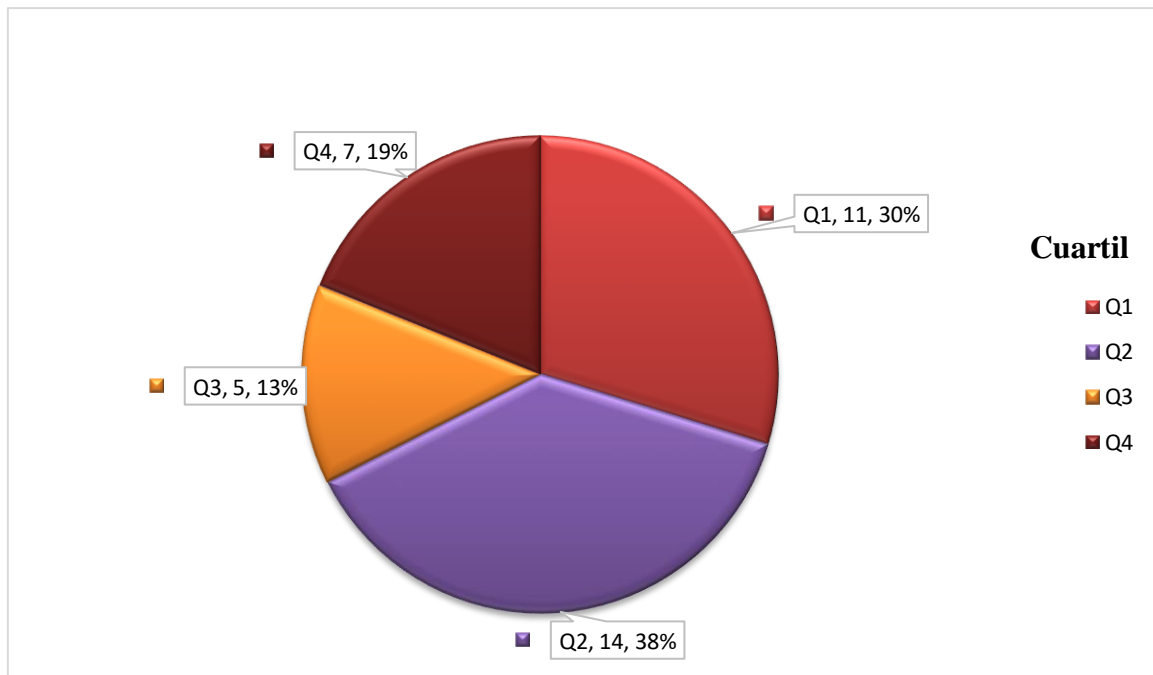
*Elaborado por Belén Revelo M.*

En cuanto a los artículos con factor de impacto se encontró que en el año 2021 en relación con los años 2020 y 2022 presentaban la mayor cantidad de revistas que fueron situadas en este Ranking.



#### 4.1.4. Promedio de conteo de citas (ACC) por cuartil

**Grafico 5.** Promedio de conteo de citas por cuartil.

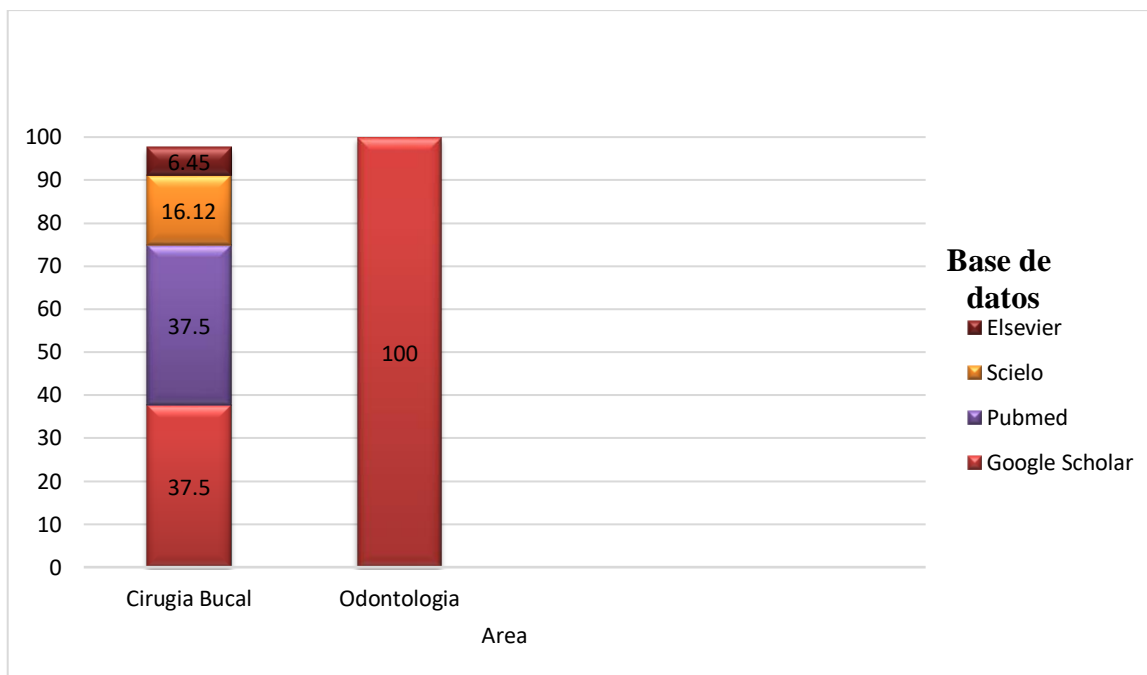


*Elaborado por Belén Revelo M.*

Los artículos utilizados en esta investigación en su gran mayoría presentan un cuartil Q1 y Q2 teniendo así el 68%, teniendo así un alto impacto a nivel científico de los mismos.

#### 4.1.5. Áreas de aplicación, ACC y bases de datos

**Grafico 6.** Artículos por base de datos y área de aplicación.

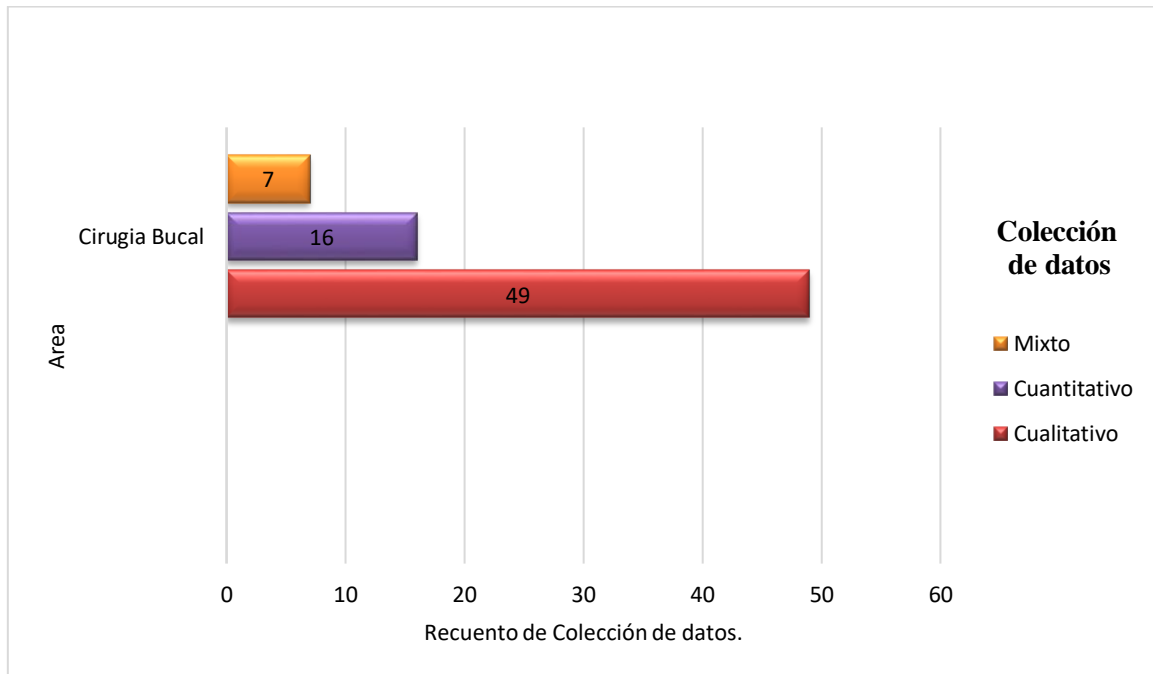


*Elaborado por Belén Revelo M.*

Los artículos utilizados se encontraban situados en el área de mayor tendencia como es la odontología y especialmente en Cirugía Bucal, ya que el tema investigado se basa en esta, teniendo a Google Scholar y a Pubmed como las principales bases de datos de la búsqueda, seguido por Scielo y Elsevier.

#### 4.1.6. Número de publicaciones por área y colección de datos.

**Grafico 7.** Colección de datos por área

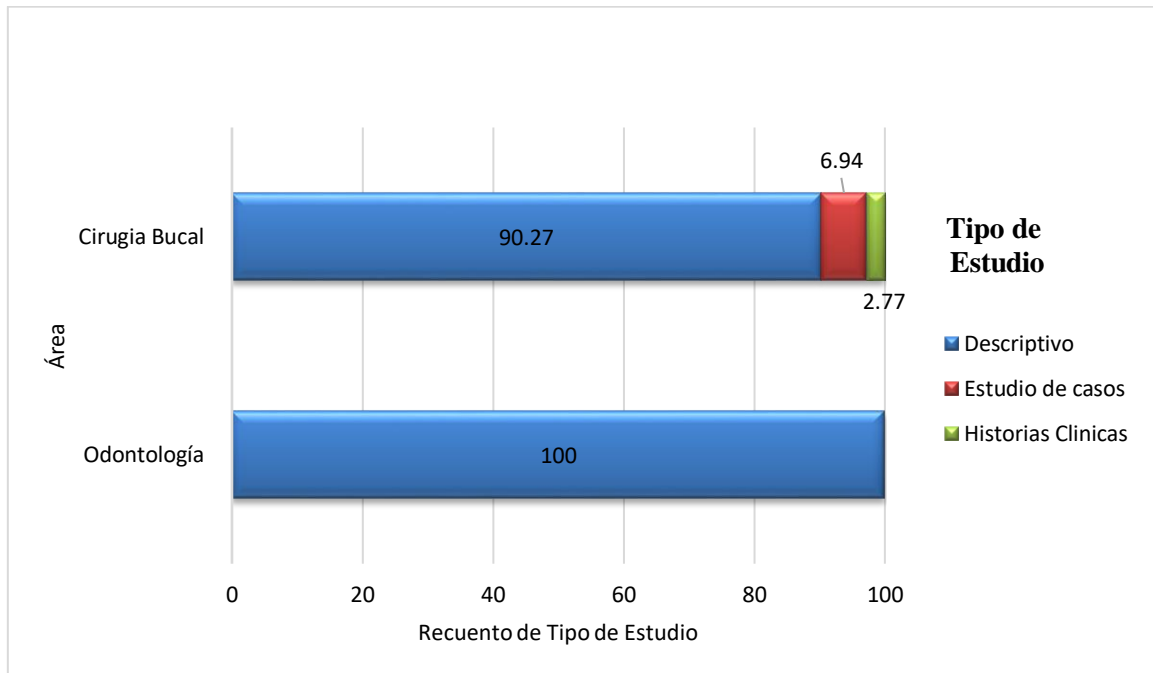


*Elaborado por Belén Revelo M.*

En la investigación se obtuvo tres tipos de estudios, siendo estos de tipo: cualitativo que presenta el mayor número de artículos con 49; seguido del cualitativo con 16 y por último el mixto con 7 artículos.

#### 4.1.7. Artículos por tipo de estudio y área.

**Grafico 8.** Tipo de estudio por área.

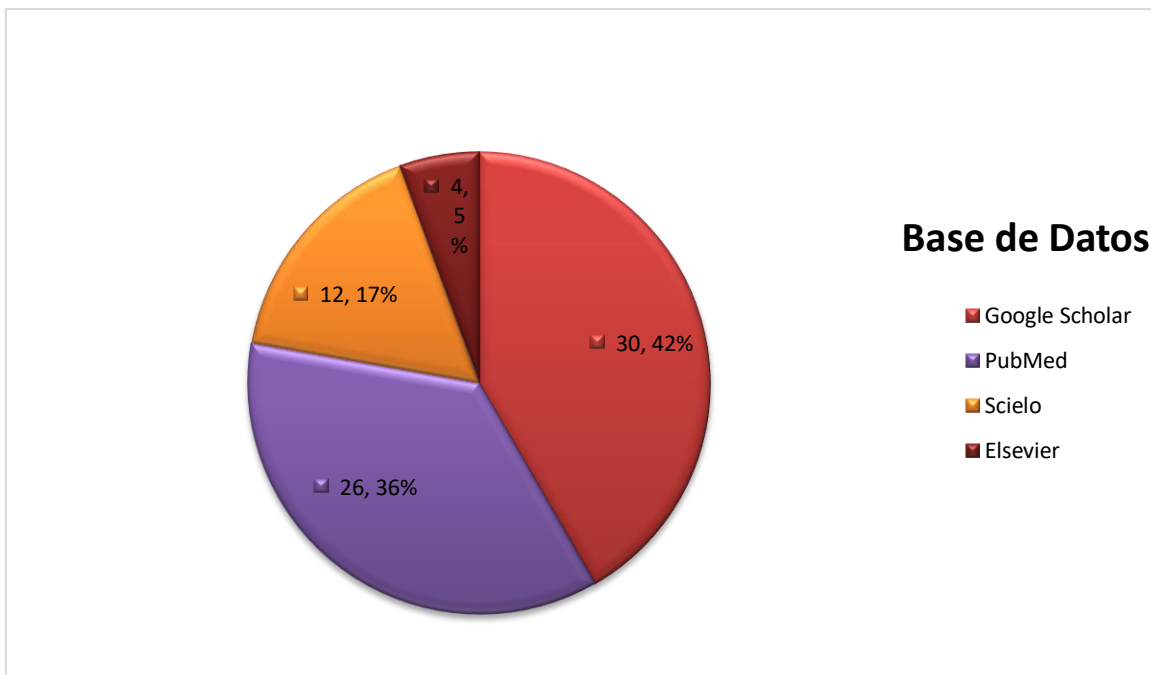


*Elaborado por Belén Revelo M.*

En cuanto a los tipos de estudios encontramos que la gran mayoría son de tipo descriptivo con un 90,27% en cirugía bucal y de 100% en odontología, seguidos de estudios de casos con un 6,94% e historias clínicas con un 2,77% del total de los artículos según el tipo de estudio de cada uno.

#### 4.1.8. Artículos por base de datos.

**Grafico 9.** Frecuencia de artículos por bases de datos.

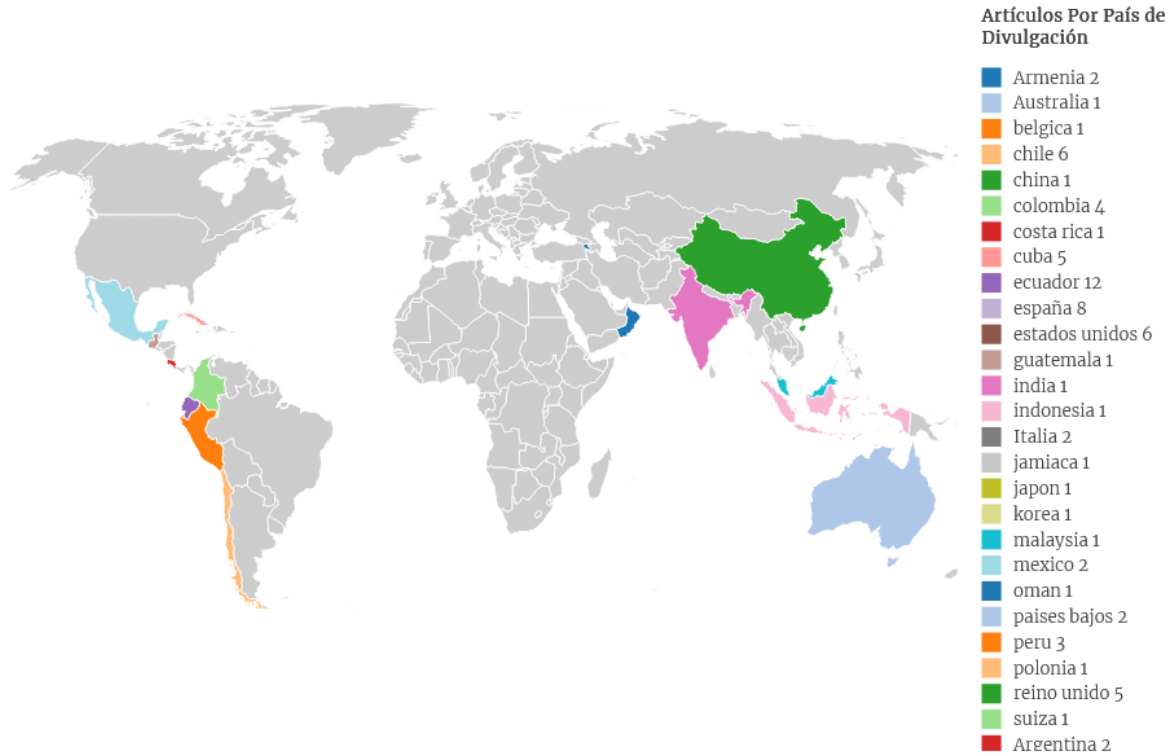


*Elaborado por Belén Revelo M.*

El mayor acervo de publicación viene de la base de datos: siendo de mayor relevancia de Google Scholar, seguido de PubMed con Scielo y para finalizar con Elsevier.

#### 4.1.9. Artículos por país de divulgación.

**Grafico 10.** Artículos por país de divulgación.



*Elaborado por Belén Revelo M.*

La publicación sobre el tema de estudio es de connotación mundial, y han hecho divulgación científica con respecto al tema de manera sustancial. Siendo Ecuador y España con mayor número de publicaciones seguido Estados Unidos, Chile, Reino Unido, entre otros, se puede observar que países de Latinoamérica forma parte relevante de las diferentes publicaciones que se ha realizado.

## **4.2. Surgimiento de las complicaciones posquirúrgicas asociadas a las exodoncias de terceros molares mandibulares**

Este es un procedimiento que se lleva a cabo mediante un protocolo clínico quirúrgico y requerimientos de cuidados postoperatorios, con el fin de que el paciente tenga una experiencia casi indolora, de moderada sintomatología y con una pronta recuperación, sin embargo, estamos frente a una intervención que no está exenta de posibles complicaciones después de la cirugía. <sup>(7) (12)</sup>

Las complicaciones que se pueden llegar a desarrollar luego de la exodoncia de dichas piezas dentales pueden estar relacionadas a factores como:

- Historia médica del paciente, ya que dentro de las principales complicaciones como es el sangrado posquirúrgico es más probable que se desarrolle en los pacientes que se encuentran bajo terapia farmacológica de anticoagulantes/antiplaquetarios, o a su vez padecen de alguna enfermedad sistémica que interfieren con el correcto proceso de cicatrización después de la extracción. <sup>(15) (20) (61)</sup>

- Exámenes complementarios, para este tipo de procedimientos, la realización de exámenes como radiografías panorámicas, tomografías y análisis de laboratorio adquiere una gran relevancia. Por tanto, es fundamental que el profesional esté familiarizado con la interpretación clínica de estos exámenes para realizar un diagnóstico preciso. <sup>(25) (62)</sup>

- El tipo de intervención y traumatismo quirúrgico, también puede ser el responsable de que se efectúen ciertas complicaciones, ya que por la posición, ubicación y retención del tercer molar inferior se pueden desarrollar osteotomías muy amplias dando paso a un sangrado excesivo e infección, complicaciones también al aplicar fuerzas excesivas durante la extracción con proximidad a estructuras importantes y nervios adyacentes. Al tener presente que se están extrayendo piezas dentales que se encuentran ubicadas en la parte más posterior de la cavidad oral con mayor contacto con carillos y lengua existe el riesgo de que no se tenga una correcta visualización del área a trabajar y exista una gran invasión quirúrgica. <sup>(12) (20) (32) (61)</sup>

- Tiempo operatorio, el tiempo transcurrido durante la extracción se identifica como un factor determinante en la intensidad del edema posterior al procedimiento. Esto se debe a que una cirugía de mayor duración implica una mayor manipulación de los tejidos, lo que a su vez

resulta en una lesión más considerable. Asimismo, la destreza del cirujano influye en la prolongación o acortamiento de la duración de la operación. <sup>(62)</sup>

- Cuidados postoperatorios, otro factor importante reside en los cuidados y el período de reposo posterior a la extracción de terceros molares mandibulares del paciente. Se ha observado que mantener una posición semisentada de alrededor de 30 grados en decúbito dorsal reduce la presión en los vasos sanguíneos faciales, contribuyendo así al control del sangrado y la inflamación. A pesar de que estos factores no se encuentran respaldados por estudios científicos específicos, la experiencia clínica subraya la importancia de los cuidados en la posición y el descanso después de este procedimiento. <sup>(62)</sup>

- El consumo de tabaco es considerado como uno de los principales factores para el desarrollo de la alveolitis dental, debido a su afectación en la fibrinólisis y en la disminución del aporte sanguíneo tras la extracción dejando el alveolo vacío. <sup>(62)</sup> El hábito de fumar afecta de manera directa y negativa el proceso de fibrinólisis de la coagulación, sobre todo en las vías más importantes que son esenciales para la formación del coagulo sanguíneo, como son (el endotelio, las plaquetas y fibrinógeno). <sup>(63)</sup>

La nicotina causa el efecto de vasoconstricción de los vasos periféricos, y después del procedimiento de extracción dental, el mecanismo que se realiza en la aspiración del humo también facilita al desalojamiento del coagulo presente. <sup>(10)(63)</sup>

#### **4.3. Surgimiento de complicaciones posquirúrgicas basadas con el factor sexo en las exodoncias de terceros molares mandibulares.**

Muchos de los estudios determinan que no hay un registro específico de las complicaciones posquirúrgicas y su relación con el factor sexo, sin embargo en el desarrollo de la alveolitis como principal complicación sin etiología definida, se le asocia varios factores para su evolución como es el tabaquismo, pacientes de edad avanzada, infecciones previas y entre ellas con una mayor prevalencia en el género femenino. <sup>(39)(54)</sup> Este último factor puede deberse a las consecuentes terapias hormonales con anticonceptivos a las que se exponen habitualmente las mujeres. <sup>(7)(54)</sup>

El consumo de anticonceptivos orales y en grandes dosis influye en el mecanismo de la hemostasia de múltiples maneras, como, por ejemplo, incrementando la concentración de los



factores (V, VIII, X y fibrinógeno) relacionados con el proceso de la coagulación. También es común que los factores naturales de anticoagulación se vean alterados como ejemplo, en las mujeres bajo terapia de anticonceptivos, muchas de las veces se observa un incremento de la proteína C anticoagulante, como también ciertos factores llegan a disminuirse (antitrombina y proteína S), dando paso a que se genere un mayor porcentaje de complicaciones intra y postoperatorias en el campo de cirugía dental. <sup>(7) (64)</sup>

El factor de estrés siendo más susceptible en las mujeres también está relacionada con la baja capacidad defensiva y regenerativa ocasionado un déficit en el sistema inmunitario frente a las agresiones del mismo, causando un incremento de dolor e infección posquirúrgica. <sup>(10) (43)</sup>

Las mujeres que se encuentran en etapa de menopausia y por su consecuente pérdida de estrógenos los osteoblastos no se estimulan y existe el riesgo de que haya una gran disminución de la densidad ósea, provocando la baja recuperación y regeneración ósea del alveolo luego de la extracción dental. <sup>(10)</sup>

Debido a factores como el incremento en la densidad y el grosor óseo, así como una musculatura más robusta el género masculino tiene una predisposición mayor a experimentar un edema postoperatorio más pronunciado en los hombres en comparación con las mujeres. Estos factores interfieren directamente en la magnitud del trauma quirúrgico, lesionando una mayor cantidad de estructuras linfáticas y estimulando una respuesta inflamatoria más acentuada, lo que resulta en un mayor edema. <sup>(65)</sup>

#### 4.4. Indicaciones de exodoncia de terceros molares mandibulares <sup>(5) (7) (12) (32)</sup>

**Tabla 5.** Aplicaciones para la exodoncia.

---

Cuando Aplicar

En presencia de pericoronaritis.  
Presencia de caries profundas que no pueden ser restaurables en el tercer o segundo molar mandibular.  
Lesiones pulpares y periapicales intratables.  
Reabsorción radicular del segundo molar mandibular.  
Interferencias en otras cirugías, ejemplo una resección tumoral o una cirugía reconstructiva del maxilar inferior.  
Por indicación de tratamiento ortodóntico con el fin de lograr una estabilidad dental.  
En requirimientos de rehabilitación protésica.  
Erupción de manera ectópica.

---

Cuando no aplicar

Cuando el tercer molar mandibular erupción de manera correcta y se mantenga funcional.  
Como extracción rutinaria.  
Cuando se observe en los auxiliares diagnósticos como radiografías exista una cercanía y posibilidad de lesionar estructuras y nervios adyacentes como es el nervio lingual y nervio alveolar inferior.  
Como contraindicación de manera temporal cuando se tenga la presencia de un proceso infeccioso de manera activa en el tercer molar mandibular.  
Cuando el estado sistémico y psicológico del paciente pueda considerarse como un riesgo quirúrgico.  
En pacientes de edad avanzada con el tercer molar inferior asintomático.

---

*Elaborado por Belén Revelo M.*

A pesar de que estas directrices son las sugerencias más actuales, ha habido dudas sobre su aplicabilidad dado que han sido fundamentadas únicamente en la perspectiva de profesionales experimentados y no respaldadas por evidencia sólida. <sup>(66)</sup>

En 2014, la asociación colaborativa entre la Finnish Medical Society Duodecim y Finnish Dental Society Apollonia emitió emitieron las "Pautas de atención actuales" relativas a los terceros molares mandibulares. Llegaron a la conclusión de que la extracción de los terceros molares inferiores debe efectuarse en el momento oportuno, y que la extracción preventiva debe evaluarse en situaciones específicas, igual que las previamente citadas. <sup>(66) (67)</sup>

Adicionalmente, en 2016, la Asociación Estadounidense de Cirujanos Orales y Maxilofaciales sus siglas en inglés (AAOMFS) emitió un documento basado en los datos más sólidos de evidencia. En este, se establece que los terceros molares y los dientes que presentan enfermedades o poseen un alto potencial de desarrollar enfermedades deben ser tratados mediante procedimientos quirúrgicos. En situaciones donde no exista enfermedad o un riesgo considerable de desarrollarla, se recomienda la supervisión clínica y radiográfica. (66)

#### 4.5. Análisis sistematizado de las principales complicaciones posquirúrgicas asociadas a las exodoncias de terceros molares mandibulares

**Tabla 6.** Complicaciones postoperatorias inmediatas.

Complicación	Definición	Sintomatología Clínica	Tratamiento
<b>Hemorragia</b>	Salida indeseada de sangre del sistema circulatorio, hacia fuera del organismo o al interior de una cavidad, ocasionada por la rotura de vasos sanguíneos (venas, arterias o capilares sanguíneos). Es aquel sangrado que continúa sin su formación de coágulo sanguíneo o aquel que dura más allá de las 12 horas luego de la extracción dental. (15) (68)	<p><b>Signo:</b> Sangrado profuso del alveolo, hematoma o equimosis de la zona.</p> <p><b>Síntoma:</b> Dolor, limitación de apertura bucal, sabor metálico.</p> <p>En ciertos casos se pueden presentar síntomas de shock hipovolémico:</p> <ul style="list-style-type: none"> <li>-Palidez facial</li> <li>-Enfriamiento de las extremidades</li> <li>-Debilidad generalizada</li> <li>-Respiración de forma rápida</li> <li>-Taquicardia (19)</li> </ul>	<p><b>Intervención</b></p> <p>Quirúrgica: Cierre de la herida mediante sutura, con hilo no reabsorbible para evitar la inflamación. (15)</p> <p>No Quirúrgica: Presión sobre la herida con gasa estéril por 15s, y utilización de un agente hemostático o medicación con ácido tranexámico. (15) (19)</p> <p>En caso de ser necesario remitir a especialista y hematólogo tratante. (15)</p>
<b>Hematoma</b>	Es una acumulación sanguínea debido a la producción de una hemorragia interna del tejido celular subcutáneo - submucoso la cual es	<b>Signo:</b> Tumefacción, es consistencia dura, puede presentar equimosis (violáceo con rojo-vino a violeta amarillento). (12)	Aplicación local de crioterapia de la zona afectada en las primeras 24 horas. (69)

	ocasionada por la ruptura de los distintos vasos capilares dentro del acto quirúrgico. <sup>(12)</sup>	<b>Síntoma:</b> Dolor, calor, rubor, limitación de la apertura bucal. <sup>(12)</sup>	Aplicación del gel heparina de 1000UI en la zona. <sup>(24)</sup>
<b>Inflamación</b>	La inflamación aguda se considera como un proceso de respuesta protectora fisiológica normal del sistema inmune, en donde existe una defensa a la agresión generada a células y tejidos vascularizados. <sup>(31)</sup>	<b>Signos:</b> Calor, rubor, tumor, dolor, pérdida de la función. <sup>(33)</sup>	Dentro de los medicamentos más utilizados en odontología tenemos el grupo de medicamentos antiinflamatorios no esteroideos (AINEs). <sup>(35) (36) (37)</sup>  El tratamiento no farmacológico, incluye la aplicación de frío durante el primer día, a partir de tercer día, se puede aplicar calor local para facilitar la recuperación de los tejidos. <sup>(23) (37) (38)</sup>
<b>Trismo</b>	Es la incapacidad de abrir la boca de manera habitual, se debe en su mayoría por un espasmo muscular relacionado a la inflamación que se produce por el trauma quirúrgico, el dolor postoperatorio que restringe la función de los músculos de la mandíbula puede acentuar el trismo. <sup>(6) (12)</sup>	<b>Signos:</b> Cuando el paciente abre la boca al máximo su medición interincisal, es igual o menor a 35 mm. <sup>(24)</sup>  <b>Síntomas:</b> Dificultad para abrir la boca, rigidez mandibular, dolor a la hora de masticar, dificultades para hablar. <sup>(24)</sup>	Aplicación de calor húmedo en la zona mediante termoterapia, ejercicios de fisioterapia. <sup>(24)</sup>  Se pueden utilizar analgésicos y antiinflamatorios como alternativa. <sup>(24)</sup>

*Elaborado por Belén Revelo M.*

**Tabla 7.** Complicaciones mediatas o tardías.

Complicación	Descripción	Sintomatología Clínica	Tratamiento
<b>Alveolitis</b>	<p>La alveolitis se caracteriza por ser un proceso inflamatorio del alveolo, localizado y reversible. Esta complicación se presenta como la principal causa de dolor en y alrededor del sitio del diete extraído entre el segundo y quinto día. <sup>(12) (39)</sup></p> <p>Son de dos tipos:</p> <ul style="list-style-type: none"> <li>• Alveolitis Húmeda</li> <li>• Alveolitis Seca</li> </ul>	<p><b>Alveolitis Húmeda</b></p> <p><b>Signo:</b> Se puede observar un alvéolo sangrante y presencia de exudado abundante, coagulo disgregado, mucosa enrojecida, inflamación de la zona, cuerpos extraños en el interior del alveolo. <sup>(25)</sup></p> <p><b>Síntomas:</b> Dolor de mediana intensidad, mal aliento. <sup>(25)</sup></p> <p><b>Alveolitis Seca</b></p> <p><b>Signo:</b> Una parte o la totalidad del hueso dentro del alvéolo queda expuesto, alveolo sin coagulo, presencia de restos alimenticios. <sup>(25)</sup></p> <p><b>Síntoma:</b> Dolor violento-constante e irradiado, parageusia, mal aliento. <sup>(25)</sup> <sup>(63)</sup></p>	<p>Irrigación del alveolo con suero fisiológico estéril, o gluconato de clorhexidina, colocación de apósito Alveogyl (pasta poliantibiótica) dentro del alvéolo.</p> <p>Para un proceso de alveolitis farmacológicamente se prescriben analgésicos.</p>
<b>Infección</b>	<p>Es aquella la cual se produce principalmente por implantación y desarrollo de microorganismos patógenos. <sup>(46)</sup></p>	<p><b>Signos:</b> Inflamación, eritema, contenido purulento.</p> <p>Los signos se presentan en la región submandibular y a veces cervicales. <sup>(48)</sup></p> <p><b>Síntomas:</b> Dolor intenso a la palpación, malestar general, fiebre.</p> <p>El grado de estos signos y síntomas variaran según cómo evolucione el proceso infeccioso. <sup>(48)</sup></p>	<p>Depende de la extensión de la infección.</p> <p>-Diagnóstico clínico y radiográfico.</p> <p>-Identificar si hay espacios aponeuróticos afectados y posible ruta de propagación.</p> <p>- Buscar y realizar proceso de drenaje de ser necesario.</p> <p>-Administrar las terapias correspondientes para controlar la infección bajo supervisión médica.</p>

			-Evaluación final y considerar alta quirúrgica. <sup>(48)</sup>
<b>Accidentes nerviosos</b>	Debido al traumatismo ocasionado durante la extracción puede resultar en la sección, compresión o desgarramiento del tejido nervioso, en los terceros molares mandibulares existe un mayor riesgo de lesionar el nervio alveolar inferior y el nervio lingual, estas lesiones en los nervios pueden tener una duración limitada o ser permanentes, y se pueden clasificar como neuroapraxia, axonotmesis y neurotmesis. <sup>(12) (51)</sup>	<p><b>Clínicamente</b></p> <p>Ante un estímulo se presenta la hipoestesia, hiperestesia, parestesia, anestesia y disestesia.</p> <p><b>Nervio alveolar inferior</b></p> <p><b>Síntomas:</b> Disminución de la sensibilidad en el labio inferior, ya sea con o sin afectación en el mentón del lado afectado, de la mucosa gingival y de los dientes del lado afectado, una sensación de hormigueo, cosquilleo o ardor. <sup>(70)</sup></p> <p><b>Nervio lingual</b></p> <p><b>Síntomas:</b> Dolor que se experimenta como sensación de ardor, pérdida de sensibilidad de la lengua en la zona afectada, la capacidad sensorial gustativa afectada (gusto desagradable), y mordeduras involuntarias. <sup>(70)</sup></p>	<p><b>Tratamiento farmacológico inmediato</b></p> <p>Administración de corticoides orales y Aines - Vitamina B.</p> <p>En un inicio aplicar crioterapia de manera intensiva durante las primeras 24 horas y de forma ocasional durante la primera semana.</p> <p>Después de dos meses si no hay mejoría se sugiere referir al paciente a un especialista que podría recetar medicamentos de alta potencia.</p> <p>Se pueden incorporar tratamientos fisiológicos, como estimulación eléctrica transcutánea, la acupuntura y terapia de láser de baja potencia. <sup>(51) (52)</sup></p>

*Elaborado por Belén Revelo M.*

## 5. DISCUSIÓN

En los últimos años a pesar de las diversas acciones preventivas y de las diversas técnicas de conservación y restauración dental que se han empleado, la exodoncia representa el 90% de las intervenciones realizadas por un odontólogo <sup>(16) (56) (66)</sup>, siendo la extracción de los terceros molares la intervención quirúrgica más desarrollada en el ámbito de la cirugía oral y maxilofacial. <sup>(5) (36)</sup>

Andra Rizqiawan, A. S. Ali, y Hanean Muhsin mencionan que la extracción quirúrgica del tercer molar inferior ya sea que se encuentre parcialmente erupcionado o completamente impactado representa la intervención más frecuente, constituyendo el 18% del total de procedimientos de extracción dental, <sup>(11) (52) (66)</sup> por su localización en maxilar inferior estas piezas dentales presentan además una frecuencia de efectos adversos u complicaciones posquirúrgicas en el paciente que oscila entre el 2,6% y el 30,9%, <sup>(48) (52)</sup> porcentajes similares a los de Andrzej Kiencało <sup>(16)</sup> quienes mencionan que en base a la literatura existe una tasa de complicaciones postextracción en relación a los terceros molares inferiores que oscila entre aproximadamente el 3,7 % y el 30,9%.

Actualmente se han identificado varios factores que tienen gran influencia en la aparición de estas complicaciones posteriores, en donde incluyen factores: relacionados con el paciente como su edad, género, estado de salud general, motivo de la cirugía y disposición del tercer molar mandibular, así como también factores vinculados al procedimiento quirúrgico, como nivel de complejidad, experiencia del cirujano y cuidados posteriores. <sup>(36) (48)</sup> Para Venkateshwar <sup>(13)</sup> también el tiempo transcurrido tiene un valor estadístico predictivo en términos de dolor, inflamación y dificultad para abrir la boca (trismus).

Como resultado de la intervención quirúrgica de terceros molares inferiores Gutiérrez Valdez, Rodrigo Bravo, y Jessica Granda <sup>(12) (35) (36)</sup> concuerdan que estas complicaciones pueden ser de dos tipos: inmediatas (ocurren dentro de las primeras 24 horas) entre ellas hemorragia, hematomas, edema, trismo, y complicaciones mediatas o tardías (que se pueden presentar a partir del segundo día de evolución) como infección, alveolitis, y parestesias. <sup>(24)</sup>

No obstante, investigaciones recientes han confirmado que la inflamación, el dolor y el trismo pueden ser complicaciones temporales que surgen después de la extracción dental. <sup>(52)</sup> Lo cual coincide con los criterios en la investigación de Hanean Muhsin <sup>(11)</sup> en donde también menciona que, debido a la complejidad de extracción que se puede presentar del

tercer molar mandibular, es muy común que los pacientes experimenten dolor, inflamación y dificultad para abrir la boca (trismo). Estos efectos son temporales y generalmente se manejan de manera efectiva con medicación analgésica básica.

Maidagan et al. citado por <sup>(48)</sup> demostró en su trabajo que los pacientes que necesitan una ostectomía o una mayor invasión durante la extracción del tercer molar inferior, tienden a presentar algunas de las complicaciones posquirúrgicas más representativas, hemorragias, infecciones, osteítis alveolar y daños en el nervio alveolar inferior. <sup>(2)(6)</sup>

John Mamoun <sup>(41)</sup> menciona que las alveolitis secas se presentan en un alrededor del 1% al 5% de todas las extracciones dentales, pero su incidencia aumenta significativamente, alcanzando hasta un 38% en las extracciones de terceros molares mandibulares. Datos similares a los de Matías Dallaserra en donde en su investigación menciona que se ha observado que la alveolitis se presenta en aproximadamente de un 1 a 3% de todas las extracciones, pero esta cifra aumenta significativamente al 30% cuando se trata de terceros molares mandibulares. <sup>(40)</sup>

En los resultados desarrollados por Diane R. <sup>(63)</sup> indicaron de manera concluyente que las mujeres presentan una mayor vulnerabilidad en desarrollar alveolitis seca en comparación con los hombres. Entre las mujeres, el uso de anticonceptivos orales aumenta aproximadamente casi el doble el riesgo promedio de desarrollar osteítis alveolar <sup>(41)(53)</sup>. Esto difiere a la investigación de Madison Tang <sup>(68)</sup>, en donde señala que el género femenino en sí no se considera como un factor de riesgo para la aparición de osteítis alveolar. No obstante, en su estudio revela que, las mujeres que tomaban anticonceptivos tenían aproximadamente el doble de probabilidades de desarrollar osteítis alveolar después de la extracción de terceros molares mandibulares en comparación con las mujeres que no los tomaban, en donde además relacionan a los anticonceptivos con el desarrollo de trombosis venosa como efecto secundario, por el uso de estrógenos en su formulación. <sup>(13)</sup>

Ambos estudios, señalan que el tabaquismo además ejerce un efecto negativo en el proceso de cicatrización, y estiman que los fumadores de tabaco tienen un riesgo relativo 1,5 veces mayor de experimentar osteítis alveolar en comparación con los no fumadores. <sup>(63)(41)(68)</sup>

Por otro lado, Kumbargere Nagraj S. <sup>(15)</sup> indica que el sangrado prolongado después de la extracción de terceros molares mandibulares es más frecuente, alcanzando un 80%, en



comparación con el sangrado de molares en el maxilar superior, que ocurre en un 20%, esto debiéndose a la alta vascularización que se encuentra en el suelo de boca.

En la investigación de M. Tang <sup>(68)</sup> señala que el uso de medicamentos antiplaquetarios puede incrementar la probabilidad en desarrollar una hemorragia tras la extracción dental y han notificado que la frecuencia de sangrado posterior a la extracción dental es de 17,4%. <sup>(68)</sup> Este estudio presenta similitud con la investigación de Erica Vettori <sup>(61)</sup> en donde menciona que los tratamientos médicos pueden tener una gran influencia en la manifestación de complicaciones durante como después de la cirugía. <sup>(61)(68)</sup>

Shintaro Sukegawa y Gutiérrez Valdez <sup>(5)(36)</sup> menciona que se ha observado que las infecciones después de la cirugía de extracción de terceros molares varían en una frecuencia de entre el 0,8% y el 5,2% siendo extremadamente infrecuentes en el maxilar, ya que ocurren principalmente en la mandíbula. Los cual coinciden con los resultados de Chipiasco et al <sup>(5)</sup>, quienes encontraron una tasa de infección postoperatoria del 1.5% en la mandíbula y del 0.2% en el maxilar. Estos hallazgos, en conjunto investigaciones previas, indican que la retención del tejido óseo puede representar un elemento de riesgo en relación con las infecciones que pueden ocurrir después de la extracción de terceros molares en la mandíbula. <sup>(5)</sup> Puesto que un estudio realizado por Gutiérrez Valdez <sup>(36)</sup>, se encontró que en todos los casos de extracción de terceros molares inferiores en donde se realizó incisión, colgajo, y osteotomía presentaron mayor número de infecciones postoperatorias, lo cual coincide con lo reportado por Blondeau quien menciona que el 92% de las complicaciones ocurrieron en casos en los que se realizó osteotomía y odontosección.

Con respecto a las alteraciones nerviosas, Daniela Alves-Pereira la literatura informa una incidencia baja de lesiones nerviosas, que varía entre 0,4% y 8% <sup>(60)</sup>, a su vez Andrzej Kiencał <sup>(16)</sup> señala que las lesiones en el nervio lingual o nervio alveolar inferior se sitúan alrededor del 5.6% de los casos, en su investigación, se registró una disfunción temporal del nervio lingual en un solo caso, lo que representa aproximadamente un 1,95%.

El daño al nervio alveolar inferior (IAN) dentro de la semana siguiente a la cirugía del tercer molar mandibular oscila entre el 1% y el 5%, mientras que la probabilidad de daño persistente del IAN (presente durante más de 6 meses) varía de un 0,0% a un 0,9%. <sup>(66)</sup> Leung <sup>(48)</sup> plantea que las lesiones nerviosas relacionadas con la cirugía del tercer molar mandibular

pueden representar una complicación significativa que resulta en la disminución de la sensibilidad, dolor constante y consecuencias psicológicas adversas en aquellos que la padecen, lo que puede resultar en la aparición de una parestesia temporal o permanente. <sup>(11)</sup>  
(52)

Por último, en base a los datos de género, no se observaron diferencias estadísticamente significativas en las complicaciones posteriores a la cirugía, como dolor, limitación de la apertura bucal (trismo) y alteraciones de la sensibilidad (parestesia). <sup>(52)</sup> Sin embargo ciertas investigaciones indicaron que los hombres tenían una menor probabilidad de experimentar dolor en comparación con las mujeres. El estudio llevado a cabo por Andra Rizqiawan <sup>(52)</sup> no encontró diferencias considerables en las complicaciones posteriores a la cirugía de terceros molares inferiores entre hombres y mujeres, lo cual difiere con la investigación de Capuzzi <sup>(13)</sup> en donde hallaron que, desde una perspectiva estadística, el dolor fue más intenso en los hombres que en las mujeres durante el primer y tercer día luego de la extracción dental, como también respecto al sexo el doctor Phillip Marucha citado por Dr. Virgilio León Montano <sup>(53)</sup> afirma que existe evidencia científica que respalda la idea que independientemente de la edad se ha observado que las heridas en la mucosa bucal tienden a sanar más rápidamente en los hombres que en las mujeres, lo que disminuye significativamente la aparición de complicaciones posteriores luego de una extracción dental.

## **CAPÍTULO V.**

### **6. CONCLUSIONES y RECOMENDACIONES**

#### **6.1. CONCLUSIONES**

- En base a la presente investigación se concluye que la osteítis alveolar o también llamada alveolitis es considerada como la complicación posquirúrgica mediata más frecuente que se presenta en la mandíbula con respecto al maxilar, principalmente en las exodoncias de los terceros molares mandibulares. Por otro lado, la inflamación, el dolor y el trismo posterior a la extracción de terceros molares mandibulares se consideran como complicaciones inmediatas que se efectúan de manera normal con duración temporal en el paciente, ya que estos eventos forman parte del proceso normal de reparación tisular luego de la extracción.
- Según las investigaciones más importantes mencionan que el índice de sexo no indico ser un factor predisponente para el desarrollo de complicaciones posquirúrgicas de terceros molares mandibulares, sin embargo, al sexo femenino se le atribuye una mayor incidencia para el desarrollo de alveolitis dental en relación con el uso de anticonceptivos, esto se debe a la influencia del medicamento, ya que los anticonceptivos orales poseen propiedades fibrinolíticas; y la susceptibilidad de las mujeres al estrés en general puede conllevar a una reducción en la capacidad de defensiva resultando en un déficit inmunológico.
- Los factores principales que se relacionan con las complicaciones después de la cirugía de estas piezas dentales incluyen la salud general y hábitos del paciente, la duración de la cirugía, la complejidad del procedimiento, experiencia del cirujano y cuidados postoperatorios.
- En función al orden descrito la pericoronaritis, caries no restaurables, la reabsorción o patologías asociadas con el segundo o tercer molar mandibular, y motivos ortodónticos fueron las razones principales citadas por los profesionales que justifican la decisión clínica de extracción de terceros molares mandibulares; mientras que, si no existe razón para realizar su extracción, y la agresividad de la cirugía son razones que las contraindican.

## 6.2. RECOMENDACIONES

- Es importante que los estudiantes y profesionales inmersos en la Cirugía Bucal tengan en cuenta los factores de riesgo correlacionadas con las complicaciones de los terceros molares mandibulares, y el periodo de seguimiento tras la realización de la cirugía.
- Se sugiere explicar al paciente de todas las complicaciones que se pueden generar de manera normal o no después de la extracción dental, así como también de los cuidados posteriores obligatorios que se deben tener para prevención de los mismos, garantizando una recuperación ideal.
- Es de suma importancia tener un diagnóstico clínico, radiográfico y una planificación previa a la extracción, con el objetivo de prevenir la aparición de las complicaciones postoperatorias previamente mencionadas y de tal manera garantizar un tratamiento exitoso.
- Debido a que los terceros molares mandibulares son las piezas que tienden a presentar mayor tipo de complicaciones a futuro, dependiendo el caso, en la actualidad se sugiere la realización de una tomografía computarizada (TC) o una tomografía computarizada de haz cónico (CBCT) como un enfoque más preciso del tercer molar en relación con estructuras importantes como es el nervio alveolar inferior y lingual. Considerando que, en realidad, una radiografía panorámica no es siempre una fuente de información confiable.

## 7. BIBLIOGRAFÍA

1. Ibrahim Nourwali P. The effects of platelet-rich fibrin on post-surgical complications following removal of impacted wisdom teeth: A pilot study. *Journal of Taibah University Medical Sciences*. 2021; 16(4).
2. ALFARO LPB. Universidad Nacional Mayor de San Marcos TESIS Para optar el Título Profesional de Cirujano Dentista. [Online].; 2022.. Disponible en: <https://cybertesis.unmsm.edu.pe/handle/20.500.12672/18940>.
3. Poblete F, Dallaserra M, Yanine N, Araya I, Cortés R, Vergara C, et al. Incidencia de complicaciones post quirúrgicas en cirugía bucal. *International journal of interdisciplinary dentistry*. 2020; 3(1).
4. Lodi G ALVEPMDFMCASAMM. Cochrane Database of Systematic Reviews. [Online].; 2021. Acceso 5 de Mayo de 2023. Disponible en: <https://www.cochranelibrary.com/cdsr/doi/10.1002/14651858.CD003811.pub3/epdf/full>.
5. Sukegawa S, Yokota K, Kanno T, Manabe Y, Sukegawa-Takahashi Y, Masui M, et al. What are the risk factors for postoperative infections of third molar extraction surgery: A retrospective clinical study? *Med Oral Patol Oral Cir Buca*. 2019;(1).
6. H MdO, MI B, J M, S P. Estudio comparativo de las complicaciones quirúrgicas de los alumnos de la asignatura cirugía I entre exodoncias del tercer molar inferior y el resto de las piezas dentarias. *REVISTA FACULTAD DE ODONTOLOGÍA UBA*. 2019; 34(78).
7. Rendón LFR, Tamayo FM, Builes AMV. Complicaciones quirúrgicas y posquirúrgicas en la exodoncia de terceros molares inferiores: estudio retrospectivo. *Acta Odontológica Colombiana*. 2019; 9(1).
8. Alencastro SAM, Ordóñez MCRB. Complicaciones en la extracción de terceros molares mandibulares incluidos, retenidos e impactados. *Revisión de la literatura. Odontología Vital*. 2023;(38).
9. Castillo RMP, Rodríguez ELT, Suárez JP, Cordero ML, Rodríguez ME. Multimedia. Cirugía bucal. Generalidades. *Revista Cubana de Informática Médica*. 2017; 9(2).
10. Yailine Patricia Andrade Jiménez FMBCJNCGCCGPyFGG. Repositorio Institucional del CRAI-USTA Trabajo de grado para obtener el título de Odontólogo. [Online].; 2020.. Disponible en: <https://repository.usta.edu.co/handle/11634/24061>.
11. Muhsin H, Brizuela M. Oral Surgery, Extraction of Mandibular Third Molars. *StatPearls*. 2023.
12. Sánchez JPG. UNIVERSIDAD DE GUAYAQUIL FACULTAD DE ODONTOLOGIA TRABAJO DE GRADUACION PREVIO A LA OBTENCIÓN DEL TÍTULO DE ODONTÓLOGA. [Online].; 2016.. Disponible en: <http://repositorio.ug.edu.ec/bitstream/redug/19010/1/GRANDAJessica.pdf>.
13. Herrera-Barraza V, Arroyo-Larrondo S, Fernández-Córdova M, Catricura-Cerna D, Garrido-Urrutia C, NFV. Complications post simple exodontia: A systematic review. *Dental and Medical Problems*. 2022; 59(4).
14. BarrA FS, Mendoza RR, Faunde CM. Prevalencia de Complicaciones de Post Exodoncia de Terceros Molares. *International journal of odontostomatology*. 2023; 17(3).
15. Kumbargere Nagraj S PEAHLAMMKKSHH. Interventions for treating post-extraction bleeding (Review). *WILEY*. 2018;(3).
16. Kiencało A, Jamka-Kasprzyk M, Panas M, Wszyńska-Pawełec G. Analysis of complications after the removal of 339 third molars. *Dent Med Probl*. 2021; 58(1).
17. Pérez-Avenidaño CH, Leo-Acosta RE, Méndez-Priego NdC, Herrera-Astorga MDIÁ, Capetillo-Hernández GR, Tiburcio-Morteo L. Condiciones post-quirúrgicas

- relacionadas con el protocolo de exodoncia: Revisión de la Literatura. *Rev Mex Med Forense*. 2021; 5(S3).
18. Yerragudi N, Chawla JG, Kalidoss VK, Polineni S, Jayam C, Kuma C. The Optimal Hemostasis Duration After Tooth Extraction: A Randomized Controlled Trial. *Cureus*. 2023; 15(1).
  19. García LK. Repositorio de la Universidad Santo Tomás, Bucaramanga- Trabajo de grado para optar por el título de odontólogo. [Online]; 2020. Disponible en: <https://repository.usta.edu.co/bitstream/handle/11634/29247/2020KalliLauren%20.pdf>.
  20. ADRIÁN MVD. UNIVERSIDAD REGIONAL AUTÓNOMA DE LOS ANDES "UNIANDES" PROYECTO DE INVESTIGACIÓN PREVIO A LA OBTENCIÓN DEL TÍTULO DE ODONTOLOGO. [Online].; 2017.. Disponible en: <https://dspace.uniandes.edu.ec/bitstream/123456789/7340/1/PIUAODONT051-2017.pdf>.
  21. GABRIELA PBL. Universidad de Guayaquil. Facultad Piloto de Odontología TRABAJO DE GRADO PREVIO A LA OBTENCIÓN DEL TÍTULO DE ODÓNTOLOGA. [Online].; 2022.. Disponible en: <http://repositorio.ug.edu.ec/handle/redug/59697>.
  22. Lizardi PG, Jimenez HAG. Urgencias Mèdicas en Odontología. Segunda ed. Mexico : El Manuel Moderno ; 2012.
  23. R J, Ellis E, R. M. CIRUGÍA ORAL Y MAXILOFACIAL CONTEMPORÁNEA. En Hupp JR. Tratamiento postoperatorio del paciente. Barcelona, España: Elsevier ; 2014. p. 168-169.
  24. MARICELA AGD. UNIVERSIDAD CATOLICA DE CUENCA TRABAJO DE TITULACIÓN PREVIO A LA OBTENCIÓN DEL TÍTULO DE ODONTÓLOGA. [Online].; 2022..
  25. ABARCA JPL, TORREALBA A. Tesis presentada a la Facultad de odontología de la Universidad Finis Terrae para optar al Título de Cirujano Dentista. [Online]; 2018. Disponible en: <https://repositorioslatinoamericanos.uchile.cl/handle/2250/3303879>.
  26. American Heart Association ¿Qué son los anticoagulantes y antiplaquetarios?. [Online]. Disponible en: <https://www.heart.org/-/media/Files/Health-Topics/Answers-by-Heart/Answers-by-Heart-SPANISH/Anticoagulants-and-Antiplatelet-Agents-Spanish.pdf>.
  27. Lewandowsk B, Myszka A, Migut M, Czenczek-Lewandowska E, Brodowsk R. Analysing the effectiveness of topical bleeding care following tooth extraction in patients receiving dual antiplatelet therapy-retrospective observational study. *BMC oral health*. 2021; 21(31).
  28. Morales AJP, Rojas MA. Uso de ácido tranexámico en las hemorragias. *Revista Cubana de Cirugía*. 2018; 57(4).
  29. Ockerman A, Miclotte I, Vanhaverbeke M, Vanassche T, Belmans A, Vanhove J, et al. Tranexamic acid and bleeding in patients treated with non-vitamin K oral anticoagulants undergoing dental extraction: The EXTRACT-NOAC randomized clinical trial. *PLOS Medicine*. 2021; 18(5).
  30. Won-Jong Park KPKSSEJC. Post-extraction pain in the adjacent tooth after surgical extraction of the mandibular third molar. *Journal of Dental Anesthesia and Pain Medicine*. 2019; 19(4).
  31. Arteagoitia I AJBLSJSG. La Universidad del País Vasco. Tema 8.- Complicaciones de la cirugía. [Online].
  32. CARRILLO CEC. Universidad Nacional Mayor de San Marco TESIS Para optar el Título Profesional de Cirujano Dentista. [Online].; 2018.. Disponible en:

- [https://cybertesis.unmsm.edu.pe/handle/20.500.12672/7552#:~:text=Los%20pacientes%20del%20grupo%20dexametasona,mm%2C%20p%20%3C%200.05\).](https://cybertesis.unmsm.edu.pe/handle/20.500.12672/7552#:~:text=Los%20pacientes%20del%20grupo%20dexametasona,mm%2C%20p%20%3C%200.05).)
33. LEMUS ORS. Universidad de San Carlos de Guatemala Tesis para optar al título de CIRUJANO DENTISTA. [Online].; 2015.. Disponible en: <https://core.ac.uk/download/pdf/35291482.pdf>.
  34. González-Costa M, González AAP. La inflamación desde una perspectiva inmunológica: desafío a la Medicina en el siglo XXI. *Revista Habanera de Ciencias Médicas*. 2019; 18(1).
  35. Pérez H, Bravo R, Mardones M, Argandona J. Estudio comparativo en la utilización de drenaje postextracción de terceros molares impactados. *Revista Española de Cirugía Oral y Maxilofacial*. 2016; 38(2).
  36. DH GV, R DP. Incidencia de infecciones postquirúrgicas Incidencia de infecciones postquirúrgicas en clínica de enseñanza odontológica. *AVANCES EN ODONTOESTOMATOLOGÍA*. 2016; 32(5).
  37. Ogle OE. New Approaches to Pain Management. *Dental clinics of North America*. 2019; 64(2).
  38. Cho H, Lynham A, Hsu E. Postoperative interventions to reduce inflammatory complications after third molar surgery: review of the current evidence. *Australian Dental Journal*. 2017; 64(4).
  39. Ocha CV, Portilla FJS. Incidencia de la Alveolitis como una Complicación Post Extracción Quirúrgica en Pacientes Tratados en la Clínica Odontológica de la Universidad San Francisco de Quito. *ODONTO INVESTIGACIÓN*. 2016.
  40. Albertini MD. UNIVERSIDAD DE CHILE FACULTAD DE ODONTOLOGÍA TRABAJO DE INVESTIGACIÓN REQUISITO PARA OPTAR AL TÍTULO DECIRUJANO-DENTISTA. [Online].; 2017. Disponible en: <https://repositorio.uchile.cl/bitstream/handle/2250/148366/Asociaci%20c3%b3n-entre-factores-de-riesgo-y-complicaciones-en-cirug%20c3%ada-bucal%2c-de-pacientes-mayores-de-12-a%20c3%b1os.pdf?sequence=1&isAllowed=y>.
  41. Mamoun J. Dry Socket Etiology, Diagnosis, and Clinical Treatment Techniques. *J Korean Assoc Oral Maxillofac Surg*. 2018; 2(44).
  42. Hakobyan G, Yessayan L, Khachatryan G, Seyranyan V, Mathevossyan D, Gegham T. Efficacy of Combined Treatment Methods Used For Alveolar Osteitis. *Research Reports in Oral and Maxillofacial Surgery*. 2021; 5(2).
  43. Campaña-Garzón AE, Vargas-Ramírez CM, Góngora-Reyes N, Peña-Martínez Y. Tintura de propóleos al 12% y Alveogyl® en el tratamiento de la alveolitis dental. *REVISTA MÉDICA ELECTRÓNICA DE CIEGO DE ÁVILA*. 2020; 26(1).
  44. Protocolos Odontológicos MSP. [Online].; 2014. Disponible en: <https://www.salud.gob.ec/wp-content/uploads/2016/09/Protocolos-Odontol%20C3%B3gicos.pdf>.
  45. Pérez DEDD. Efectividad del apósito de Oxido De Zinc y Eugenol en el manejo del dolor postoperatorio en pacientes sometidos a extracciones dentales. *RECIMUNDO*. 2022; 6(1).
  46. Medina MV, López FdRL, Zurita CB. Infecciones postoperatorias tras la extracción de terceros molares incluidos. *Boletín de Malariología y Salud Ambiental*. 2022; LXII(3).
  47. Plaza BL, López LMB. Nutrición y trastornos del sistema inmune. *Nutrición Hospitalaria*. 2017; 34.
  48. Sandoval MA, Binz MCR, Nuñez AKG. Complicaciones quirúrgicas y postquirúrgicas más frecuentes en cirugía de terceros molares. Revisión de la literatura. *Revista San Gregorio*. 2022; 1(52).

49. Amrik Singh Gill HM, Rahman A. A Systematic Review and Meta-Analysis Evaluating Antibiotic Prophylaxis in Dental Implants and Extraction Procedures. MDPI. 2018; 54(6).
50. Rayaa PR, Miranda APJ, Millán NM, Casals AM, Echániz EdF, Agustí MLM. Manejo de las infecciones odontogénicas en las consultas de atención primaria: ¿antibiótico? Revista Atención Primaria. 2017; 49(10).
51. Garcia Blanco M LA,PS. Protocolo racional farmacológico para el tratamiento inmediato de lesiones nerviosas odontológicas: Revisión bibliográfica y presentación de protocolo.. Facultad de Odontología UBA. 2018; 33(74).
52. Rizqiawan A, Lesmaya YD, Rasyida AZ, Amir MS, Ono S, Kamadjaja DB. Postoperative Complications of Impacted Mandibular Third Molar Extraction Related to Patient's Age and Surgical Difficulty Level: A Cross-Sectional Retrospective Study. International Journal of Dentistry. 2022; 2022.
53. Montano DVL, Roca DCVH, Capote DIG, Ruiz DMC, Valdés DDMP. Frecuencia de alveolitis dentaria y factores que la caracterizan. Revista Médica Electrónica. 2016; 38(1).
54. Tang M, Abud DG, Sharif JA. Oral Contraceptive Use and Alveolar Osteitis Following Third Molar Extraction: A Systematic Review and Meta-Analysis. International Journal of Dentistry. 2022.
55. Favero V, Bacci C, Volpato A, Bandiera M, Favero L, Zanette G. Pregnancy and Dentistry: A Literature Review on Risk Management during Dental Surgical Procedures. Dentistry Journal. 2021; 9(4).
56. Oliva AO, Montpeyó MF, Devesa AE, Salas EJ, Obispo CA, Roig AM, et al. Fractura mandibular tardía post exodoncia de molares inferiores. Caso clínico. Avances en Odontoestomatología. 2019; 35(3).
57. Pereira DA. Dipòsit Digital de la Universitat de Barcelona Tesis Doctoral. [Online].; 2017.. Disponible en: <https://diposit.ub.edu/dspace/handle/2445/120316>.
58. Peñarrocha-Diago M, Camps-Font O, Sánchez-Torres A, Figueiredo R, Sánchez-Garcés MA, Gay-Escoda C. Indications of the extraction of symptomatic impacted third molars. A systematic review. Journal section: Oral Surgery. 2021; 13(3).
59. Ruhin B. French good practice guidelines regarding third molar removal: indications, techniques, methods. Journal of Stomatology oral and Maxillofacial Surgery. 2020.
60. Alves-Pereira D, Pereira-Silva D, Figueiredo R, Gay-Escoda C, Castellón EV. Clinician-related factors behind the decision to extract an asymptomatic lower third molar. A cross-sectional study based on Spanish and Portuguese dentists. Journal section: Oral Surgery. 2017; 22(5).
61. Vettori E, Costantinides F, Nicolin V, Rizzo R, Perinetti G, Maglione M, et al. Factors Influencing the Onset of Intra- and Post Operative Complications Following Tooth Exodontia: Retrospective Survey on 1701 Patients. Revista Antibiotics. 2019; 8(4).
62. Kusnierek W, Brzezinsk K, Nijakowsk K, Surdacka A. Smoking as a Risk Factor for Dry Socket: A Systematic Review. dentistry journal. 2022; 10(7).
63. Diane R, Bienek P, James J, Filliben P. Risk assessment and sensitivity meta-analysis of alveolar osteitis occurrence in oral contraceptive users. American Dental Association. 2016; 6(147).
64. Gómez-Tabares G. Complicaciones provocadas por los anticonceptivos orales combinados. Eventos tromboembólicos. Ginecología y Obstetricia de Mexico. 2020; 88.
65. Yaedu RYF, Mello MdAB, Silveira JSZd, Valente ACB. Inflamación en el siglo XXI. En Kumar V, Salgado AA, Athari SS. Manejo de edemas en cirugía oral y maxilofacial.: IntechOpen ; 2018.



66. Ali AS, Benton JA, Yates JM. Risk of inferior alveolar nerve injury with coronectomy vs surgical extraction of mandibular third molars—A comparison of two techniques and review of the literature. *Journal of Oral Rehabilitation*. 2018; 45(3).
67. Yamada Si, Hasegawa T, Yoshimura N, Hakoyama Y. Prevalence of and risk factors for postoperative complications after lower third molar extractionA multicenter prospective observational study in Japan. *Open Medicine*. 2022; 101(32).
68. Tang M, Yu C, Hu P, Wang C, Sheng J, Ma S. Risk factors for bleeding after dental extractions in patients over 60 years of age who are taking antiplatelet drugs. *British Journal of Oral and Maxillofacial Surgery*. 2018; 56(9).
69. Diaz JAL, Álvarez SRV, Vásquez XEE. Crioterapia como una alternativa no farmacológica para el manejo del dolor endodóntico postoperatorio: Una revisión integrativa de la literatura. *Research, Society and Development*. 2021; 10(9).
70. Sayed N, Bakathir A, Pasha M, Al-Sudairy S. Complications of Third Molar Extraction A retrospective study from a tertiary healthcare centre in Oman. *Sultan Qaboos University Medical Journal*. 2019; 19(3).
71. Gutierrez-Vasquez DA, Zavaleta-Ballarta YA, Sihuy-Torres K. Manejo farmacológico para controlar el dolor y la inflamación por extracciones de terceros molares retenidos. *Revista Cubana de Estomatología*. 2020; 58(1).
72. Hammel J, Fischel J. Dental Emergencies. *Journal of Oral and Maxillofacial*. 2019; 37(1).

## 8. ANEXOS

N°	TITULO ARTICULO	N° CITACIONES Scholar		Vida útil del Artículo en años	ACC	Revista	Factor de impacto SJR	Cuartil	Base de datos	Area	Colección de datos	Tipo de estudio	Participantes/publicaciones	País Estudio
1	Multimedia. Cirugía bucal. Generalidades	15	2017	5,5	2,73	Revista Cubana de Informatica Medica	0	0	scielo	Cirugia Bucal	Cualitativo	Descriptivo		Cuba
2	Complicaciones post-quirúrgicas de los terceros molares inferiores en pacientes tratados en la clínica de cirugía de la Facultad Piloto de Odontología de la Universidad de Guayaquil.	4	2016	6,5	0,62	Repositorio institucional Universidad de Guayaquil	-	-	google scholar	Cirugia Bucal	Cualitativo	Descriptivo		Ecuador
3	ESTUDIO COMPARATIVO DE LAS COMPLICACIONES QUIRÚRGICAS DE LOS ALUMNOS DE LA ASIGNATURA CIRUGÍA I, ENTRE EXODONCIAS DEL TERCER MOLAR INFERIOR Y EL RESTO DE LAS PIEZAS DENTARIAS	6	2019	3,5	1,71	Revista de Odontologia UBA	0	0	google scholar	Cirugia Bucal	Cualitativo	Descriptivo		Argentina
4	Complicaciones quirúrgicas y posquirúrgicas en la exodoncia de terceros molares inferiores: estudio retrospectivo.	50	2019	3,5	14,29	Acta Odontologica colombiana	0	0	google scholar	Cirugia Bucal	cuantitativo	Historias clinicas	206	Colombia
5	Incidencia de la Alveolitis como una Complicacion Post Extraccion Quirurgica en Pacientes Tratados en la Clinica Odontologica de la Universidad San Francisco de Quito.	7	2016	6,5	1,08	OdontoInvestigación	-	-	google scholar	Cirugia Bucal	mixto	Estudio de casos		Ecuador
6	Incidencia de complicaciones post quirúrgicas en cirugía bucal.	46	2020	2,5	18,40	International journal of interdisciplinary dentistry	0	0	scielo	Cirugia Bucal	mixto	Descriptivo		chile
8	Complicaciones en la extracción de terceros molares mandibulares incluidos, retenidos e impactados. Revisión de la literatura	1	2023	-0,5	-2,00	Odontologia Vital	0	0	scielo	Cirugia Bucal	cualitativo	Descriptivo		Costa rica
9	Protocolo racional farmacológico para el tratamiento inmediato de lesiones nerviosas odontológicas: Revisión bibliográfica y presentación de protocolo.	4	2018	4,5	0,89	Revista de la Facultad de Odontologia de la Universidad de Buenos Aires	-	-	google scholar	Cirugia Bucal	cualitativo	Descriptivo		Argentina
11	Eficacia de dexametasona asociada con ketorolaco o diclofenaco como profilaxis analgésica y antiinflamatoria en cirugía de tercera molar inferior retenida	7	2018	4,5	1,56	Universidad Nacional Mayor de San Marcos	-	-	google scholar	Cirugia Bucal	cualitativo	descriptivo		Peru
12	Tintura de propóleos al 12 % y Alveogyl® en el tratamiento de la alveolitis dental Propolis tincture 12% and Alveogyl® in the treatment of tooth socket	5	2020	2,5	2,00	MediCiego	-	-	google scholar	Cirugia Bucal	cualitativo	descriptivo		Cuba

19	COMPLICACIONES RELACIONADAS A LA EXTRACCIÓN DENTAL; REVISIÓN BIBLIOGRÁFICA.	2	2022	0,5	4,00	Repositorio Institucional Universidad Católica de Cuenca	-	-	google scholar	Cirugia Bucal	cualitativo	Descriptivo	0	Ecuador
21	Complicaciones posoperatorias en cirugía de terceras molares inferiores de acuerdo a su grado de dificultad según el índice de Gbotolorum	1	2022	0,5	2,00	Universidad Nacional Mayor de San Marcos	-	-	google scholar	Cirugia Bucal	Cuatitativo	Descriptivo	0	Peru
22	Complicaciones de la cirugía	1	2022	0,5	2,00	Universidad del Pais Vasco			google scholar	Cirugia Bucal	Cualitativo	Descriptivo	0	España
26	Post-extraction pain in the adjacent tooth after surgical extraction of the mandibular third molar	16	2019	3,5	4,57	Journal of dental anesthesia and pain medicine	-	-	PubMed	Cirugia Bucal	Cualitativo	Descriptivo	0	korea
28	ESTUDIO SOBRE LA EFICACIA DEL EFECTO HEMOSTÁTICO DE LA APLICACIÓN DEL ÁCIDO ACÉTICO MÁS COMPRESIÓN PARA EVITAR LA HEMORRAGIA POST-EXTRACCIÓN EN PACIENTES ATENDIDOS EN EL CENTRO DE SALUD LATACUNGA, DEL CANTÓN LATACUNGA, PROVINCIA DE COTOPAXI	5	2017	5,5	0,91	Repositorio Institucional "UNIANDES"	-	-	google scholar	Cirugia Bucal	Cualitativo	Descriptivo	0	Ecuador
29	Complicaciones quirúrgicas y postquirúrgicas más frecuentes en cirugía de terceros molares. Revisión de la literatura	2	2022	0,5	4,00	Revista San Gregorio	0	0	scielo	Cirugia Bucal	Cualitativo	Descriptivo	0	Ecuador
32	Frecuencia de alveolitis dentaria y factores que la caracterizan	34	2016	6,5	5,23	Revista Médica Electrónica	0	0	scielo	Cirugia Bucal	cuantitativo	Descriptivo	0	Cuba
33	DETERMINACIÓN DEL GRADO DE INFLAMACIÓN POSTERIOR A LA EXTRACCIÓN QUIRURGICA DE TERCEROS MOLARES INFERIORES RETENIDOS UTILIZANDO TECNICAS DE COLGAJO ENVOLVENTE COLGAJO TRAPEZOIDA	6	2015	7,5	0,80	Universidad de San Carlos de Guatemala	0	0	google scholar	Cirugia Bucal	Cualitativo	Descriptivo	0	Guatemala
39	Crioterapia como una alternativa no farmacológica para el manejo del dolor endodóntico postoperatorio: Una revisión integrativa de la literatura	3	2021	1,5	2,00	Research, Society and Development	-	-	google scholar	Cirugia Bucal	cuantitativo	Descriptivo	0	ecuador
40	Complicaciones provocadas por los anticonceptivos orales combinados. Eventos tromboembólicos	4	2020	2,5	1,60	Eventos tromboembólicos. Ginecología y Obstetricia de Mexico	.	-	google scholar	Cirugia Bucal	cuantitativo	Descriptivo	0	Colombia
43	FRECUENCIA DE COMPLICACIONES MEDIATAS EN EXODONCIA SIMPLE EN LA CLÍNICA MEDICINA ESTOMATOLÓGICA Y CLÍNICA DEL DOLOR UNIVERSIDAD FINIS TERRAE	7	2018	4,5	1,56	Universidad Finis Terrae	-	-	google scholar	Cirugia Bucal	cualitativo	Estudio de casos	121	chile
46	"ASOCIACIÓN ENTRE FACTORES DE RIESGO Y COMPLICACIONES EN CIRUGÍA BUCAL, DE PACIENTES MAYORES DE 12 AÑOS EN LA UNIDAD DE CIRUGÍA MAXILOFACIAL DEL COMPLEJO HOSPITALARIO SAN BORJA	9	2017	5,5	1,64	universidad de chile facultad de odontologia departamento de cirugia y traumatologia bucal y maxilofacial	0	0	google scholar	Cirugia Bucal	Mixto	Estudio de casos	682	Chile

	ARRIARÁN DE LA REGIÓN METROPOLITANA"														
48	Cirugía Oral, Extracción De Terceros Molares Mandibulares	2	2023	-0,5	-4,00	National Library of Medicine, National Institutes of Health	0	0	PubMed	Cirugia Bucal	Mixto	Descriptivo	0	estados unidos	
51	<u>Condiciones post-quirúrgicas relacionadas con el protocolo de exodoncia: Revisión de la Literatura</u>	4	2020	2,5	1,60	REVISTA MEXICANA DE MEDICINA FORENSE Y CIENCIAS DE LA SALUD.	0	0	google scholar	Cirugia Bucal	cualitativo	Descriptivo	0	Mexico	
52	Efectividad del apósito de Oxido De Zinc y Eugenol en el manejo del dolor postoperatorio en pacientes sometidos a extracciones dentales	1	2022	0,5	2,00	RECIMUNDO Revista Científica de la Investigación y el Conocimiento	0	0	google scholar	Cirugia Bucal	cualitativo	Descriptivo	0	ecuador	
53	HEMORRAGIA: COMPLICACIÓN QUIRÚRGICA, SU TRATAMIENTO Y MANEJO AL MOMENTO OPERATORIO EN EXTRACCIONES SIMPLES	1	2022	0,5	2,00	Repositorio institucional Universidad de Guayaquil	0	0	google scholar	Cirugia Bucal	mixto	Descriptivo	0	ecuador	
54	Cirugía oral y maxilofacial contemporanea	421	2020	2,5	168,40	Elsevier Health Sciences.	0	0	google scholar	Cirugia Bucal	Cuantitativo	Descriptivo	0	reino unido	
55	Efficacy of Combined Treatment Methods Used For Alveolar Osteitis	3	2021	1,5	2,00	Research Reports in Oral and Maxillofacial Surgery	-	-	google scholar	Cirugia Bucal	Cuantitativo	Descriptivo	0	Armenia	
62	The Optimal Hemostasis Duration After Tooth Extraction: A Randomized Controlled Trial.	1	2023	-0,5	-2,00	Cureus	-	-	PubMed	Cirugia Bucal	Cualitativo	Descriptivo	0	India	
65	"NIVEL DE CONOCIMIENTO DE PACIENTES SOBRE EL USO DE ANTIBIÓTICOS. UNIDADES DE ATENCIÓN ODONTOLÓGICA. UNACH, 2021	1	2022	0,5	2,00	Universidad Nacional de Chimborazo.	0	0	google scholar	Cirugia Bucal	CUALITATIVO	Descriptivo	0	ecuador	
66	"PRESCRIPCIÓN DE AINEs EN TRATAMIENTOS ODONTOLÓGICOS"	1	2022	0,5	2,00	Universidad Nacional de Chimborazo.	0	-	google scholar	Cirugia Bucal	Cualitativo	Descriptivo	0	ecuador	
67	Protocolos odontológicos Salud Bucal	8	2019	3,5	2,29	Ministerio de Salud Publica Ecuador	0	0	google scholar	Protocolos	Cualitativo	Descriptivo	0	ecuador	
69	Uso de ácido tranexámico en las hemorragias	11	2018	4,5	2,44	Revista Cubana de Cirugía	0	0	scielo	Cirugia Bucal	Cualitativo	Descriptivo	0	Cuba	
70	Prevalencia de Complicaciones de Post Exodoncia de Terceros Molares	1	2023	-0,5	-2,00	International journal of odontostomatology	0	0	scielo	Cirugia Bucal	Cualitativo	Descriptivo	0	chile	
71	Edema management in oral and maxillofacial surgery.	7	2018	4,5	1,56	<i>Inflammation in the 21st Century.</i>	0	0	google scholar	Cirugia Bucal	Cualitativo	Descriptivo	0	estados unidos	